

# Shunt-Monitoring durch Flussmessung mit Doppler-Sonographie oder Transonic-Messung

Dr. Peter Thon, Klinikum Bad Hersfeld  
Klinik für Nephrologie, Diabetologie und Shuntoperationen

Shunt-Monitoring bedeutet, dass der Dialyse-Shunt in regelmäßigen Abständen durch Inspektion, Palpation und Messung des Blutflusses kontrolliert und überwacht wird. Die Fistelfluss-Messung durch Duplex-Sonographie oder Transonic-Messung ermöglicht frühzeitig, Probleme des Dialyse-Shunts zu erkennen, um weitere diagnostische, interventionelle oder operative Maßnahmen zu veranlassen. Durch ein regelmäßiges und protokolliertes Shunt-Monitoring sollten Shuntprobleme frühzeitig erkannt, falls möglich operativ oder interventionell therapiert werden, um langfristig eine gute Shuntfunktion als „Lebensader“ der Patienten zu ermöglichen.



## Shunt-Monitoring

- n Regelmäßige Shuntvisite mit Inspektion, Palpation und Auskultation
- n Protokollierung des art. Unterdruckes und des venösen Rücklaufdruckes
- n Farbcodierte Duplex-Sonographie
- n Transonic-Messung (Ultraschall) u.a. Methoden
- n Angiographische Untersuchung (KM, MR, CO<sub>2</sub>, CT)

### Die wichtigsten Methoden der Fistelflussmessung:

Eine Fistelfluss-Messung sollte möglichst gut reproduzierbar, nicht-invasiv sein und einen geringen Zeitaufwand erfordern. Wünschenswert ist eine Messung durch das Dialyse-Personal, so dass mit geringem Zeitbedarf und kostengünstig ein Shunt-Monitoring möglich ist.

Im Grunde stehen zur Zeit zwei Möglichkeiten zur Shunt-Fluss-Messung zur Verfügung, wobei die farbcodierte Duplex-Sonographie besondere Anforderungen an die Erfahrung des Untersuchers stellt.



## Anforderungen an ein regelmäßiges Shunt-Monitoring

---

- n nicht-invasiv
- n schnell reproduzierbar
- n geringer Zeitbedarf
- n kostengünstig
- n Messung durch Dialyse-Personal möglich
- n Shunt-Dokumentation

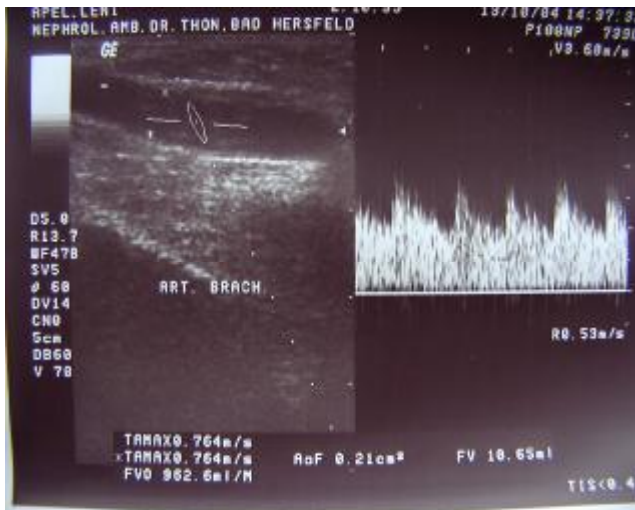
### **Farbkodierte Duplex-Sonographie:**

Diese Untersuchung erfordert eine spezielle Ausrüstung und eine besondere Erfahrung. Es lassen sich im Verlauf des Shuntgefäßes Stenosen, Thrombenablagerungen in der meist aneurysmatisch erweiterten Shuntvene erkennen und Abflussprobleme im zentralen Venenabschnitt gut darstellen. Die Darstellung der shuntspeisenden Arterie mit Verkalkungen, Stenosen und Verschlüssen gelingt in geübter Hand bis in den zentralen Bereich und stellt die Indikation für eine bildgebendes Verfahren, um die Möglichkeit einer Dilatation mit und ohne Stent abzuklären. Die Messung des Fistelflusses im Shuntgefäß selbst ist wegen der erheblichen Turbulenzen nicht sinnvoll und aussagefähig. Bei guter Technik gelingt über der vorgeschalteten Arterie eine sehr valide Erfassung des Shuntvolumens, wie zahlreiche Untersucher nachweisen konnten.

# Duplex-Sonographie und Fistelflussmessung

- n Messung über der Art. brachialis oder proximal der arteriellen Anastomose
- n Gute Übereinstimmung zur Transonic-Messung in geübter Hand (eigene Untersuchungen u.a.)
- n Höhe der Schulter Ausdruck des diastolischen Flusses
- n Bedeutsame Stenosen im Shuntgefäß mit Reduktion des Shuntvolumens führen zu einem Abfall der Schulter und Angleichung des duplexsonographischen Signals über der Arterie wie bei der Art. brach. ohne Shuntanlage

## Sonographie über der Art. brachialis



### **Transonic- Messung:**

Die Ultraschall-Verdünnungs-Messung verwendet zwei Techniken, die Durchtrittszeitmessung von Ultraschall sowie die Messung der Verdünnung von Flüssigkeit. Der Transonic-Hämodialyse-Monitor berechnet den Blutfluss im extracorporalen System, die Rezirkulation und den Blutfluss im Gefäßzugang aus der Veränderung der Durchtrittszeit des Ultraschalls, wenn das Blut mit einem Kochsalzbolus verdünnt wird und eine künstliche Rezirkulation durch Vertauschen des arteriellen und venösen Anschlusses geschaffen wird. Da das System nicht fest in

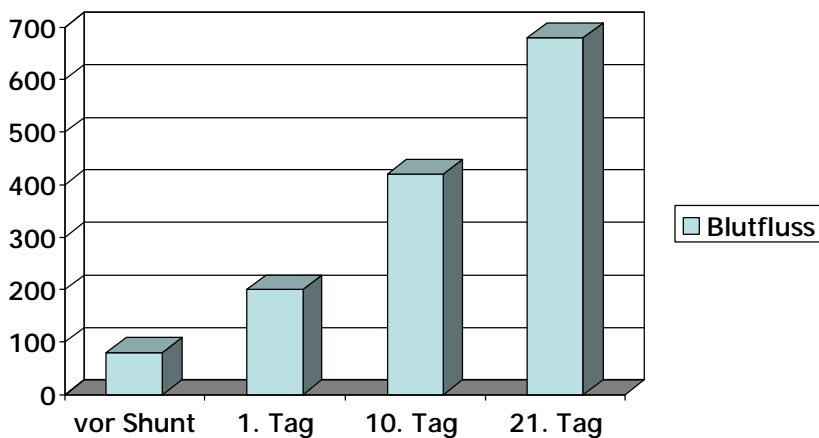
die Dialysemaschine integriert und mobil ist, können mehrere Messungen bei verschiedenen Patienten während einer Dialysebehandlung erfolgen.

### Shunt-Monitoring nach neuer Shuntanlage:

Bei Erstanlage einer Dialysefistel ist es für den Dialysearzt, aber auch für den Shuntchirurgen wichtig, frühzeitig die Entwicklung des Blutflusses in dem Shuntgefäß zu messen und zu beurteilen, ob ein ausreichender Blutfluss bei vorgeschädigten arteriellen oder venösen Gefäßen zu erwarten ist. Andere und unsere Untersuchungen zeigen, dass mit der farbkodierten Duplex-Sonographie sehr früh die Ausbildung der Shuntvene und des Fistelvolumens zu klären ist. Bei guten arteriellen und venösen Gefäßen kann man schon nach etwa 10 Tagen in der Art. brachialis einen Shuntfluss über 400 ml/min nachweisen.

### Shunt-Neuanlage

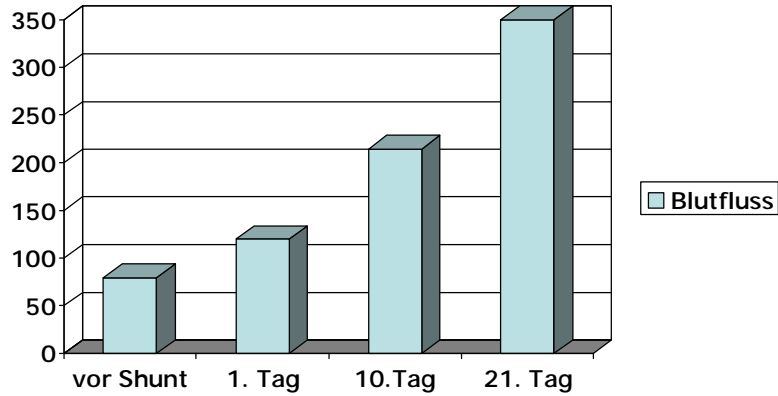
Blutfluss (ml/min) bei 25 Pat mit guten Gefäßen



Bei schlechten Gefäßverhältnissen, wie Verkalkungen der zuführenden Arterie oder vernarbten venösen Gefäßen, ist auch nach 10 Tagen in der farbkodierten Duplex-Sonographie oft kein ausreichender Blutfluss nachweisbar. In diesem Fall sollte möglichst zeitnah eine Revisionsoperation angestrebt werden, um bei eingetretener Dialysepflichtigkeit die Dauer einer Katheterdialyse mit ihren Komplikationen auf eine möglichst kurze Zeitspanne zu begrenzen.

## Shunt-Neuanlage

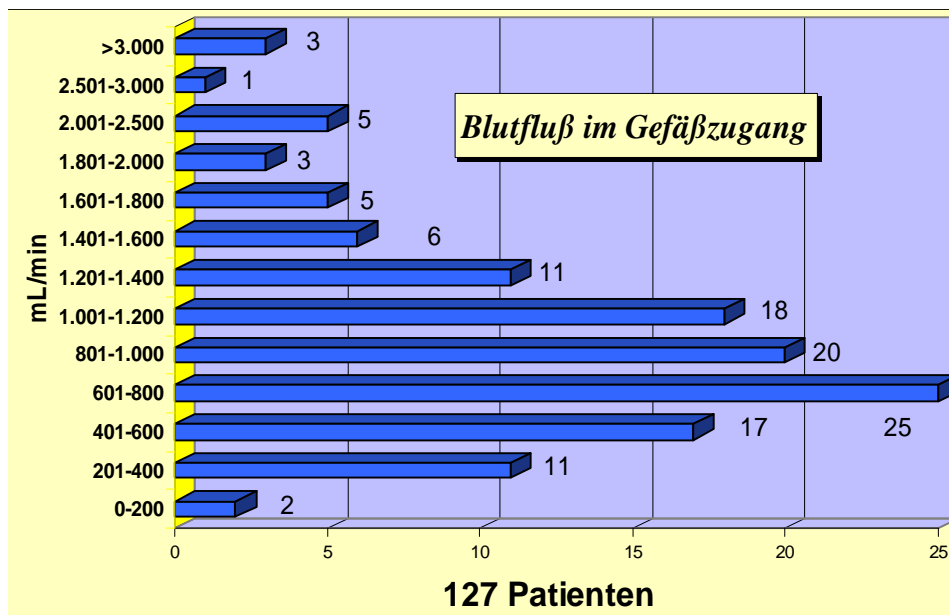
Messungen bei 15 Pat. mit erheblich verkalkter Art. rad.



## Shunt-Monitoring von Dialyse-Shunts:

Der Fistelfluss in einem Shuntgefäß ist eine dynamische Größe. Bei nativen Fisteln und auch bei Prothesen-Shunts liegt der durchschnittliche Blutfluss zwischen 800 – 1200ml/min, wie unsere und andere Untersuchungen zeigen.

## Fistelflüsse: eigene Messungen



Die Dynamik des Fistelflusses wird durch zahlreiche Faktoren bestimmt, wobei einer falschen Punktions-technik (Arealpunktion) eine besondere Bedeutung zukommt. Arteriosklerotische Veränderungen der zuführenden Arterie, Stenosen und Aneurysmata im Verlauf der Shuntvene und einer Shuntprothese, eine hämodynamisch bedeutsame Dilatation der Shuntvene sowie zentrale Stenosen der abführenden Vene bestimmen, ob der Fistelfluss abfällt mit dem Risiko eines Shuntverschlusses, einer möglichen Rezirkulation während der Dialysebehandlung oder ob sehr hohe Fistelflüsse mit der Möglichkeit einer Herzbelastung bei den ohnehin kardial vorgeschädigten Patienten eintreten. Ein regelmäßiges Shunt-Monitoring erkennt frühzeitig dynamische Veränderungen des Blutflusses im Shuntgefäß und ermöglicht so rechtzeitig eine weitere Diagnostik und therapeutische Maßnahmen. Viele Studien konnten zeigen, dass ein Abfall des Fistelflusses um 20% mit einer hohen Rate einer baldigen Shuntthrombose verbunden war. Eine Reduktion des Blutflusses in einem Shuntgefäß muss daher Anlass zu einer weiterführenden Diagnostik sein, um rechtzeitig flussdynamische Veränderungen im Shuntgefäß zu erkennen und zu therapieren, bevor eine Rezirkulation nicht erkannt wird oder eine Shunt-Thrombose eintritt.

## Blutfluss und Monitoring bei Dialyse-Shunts (Verlaufskontrolle)

### **Warnsignale für Shunt-Thrombose**

---

- Abfall des Shuntvolumens um 20% bei Blutflüssen unter 1000 ml/min
- Reduktion des Blutflusses unter 500-600 ml/min bei einer Prothese  
( 60% der Grafts erleiden bei einem Blutfluss unter 500 ml/min in den nächsten 6 Monaten eine Shuntthrombose)

### **Monitoring nach Revisions-Operationen bei Dialyse-Shunts mit nativen Gefäßen:**

Eine Shuntthrombose bedeutet für den betroffenen Dialysepatienten eine erhebliche psychische Belastung. Für den Shuntchirurgen stellt sich die Frage, ob die Möglichkeit besteht, den Shunt durch operative oder interventionelle Maßnahmen zu erhalten. In vielen Fällen führen aber mehrere Ursachen zu dem Verschluss eines Dialyse-Shunts, die trotz sorgfältiger präoperativer Diagnostik nicht immer erkannt werden.

## **Ursachen für eine Shunt-Thrombose u. Shunt Dysfunktion bei nativer Fistel**

- Stenosen und Aneurysmata im Verlauf einer Shuntvene am Arm (dynamische Entwicklung)
- Zu enge arterio-venöse Anastomose
- Stenosen der zuführenden Arterie: peripher und zentral
- Zentrale Stenose nach Katheter-Manipulationen, Ports oder Schrittmacher-Implantation (frühzeitig erkennbar, venöses Stauungssyndrom)

Nach Revisionsoperationen einer Dialysefistel können daher Fistelfluss-Messungen nachweisen, ob die Ursache der Shuntthrombose beseitigt wurde oder ob weitere Probleme wie unerkannte Stenosen im Verlauf der Shuntvene, der Shunt-Prothese oder der zuführenden Arterie übersehen wurden.

Fistelflüsse unter 600 ml/min bei Dialyse-Shunts nach operativer Revision stellen einen wichtigen Grund dar, durch sonographische oder angiographische Untersuchungen zu klären, ob auch wirklich alle Probleme des Shuntgefäßes erkannt und operativ oder eventuell interventionell gelöst wurden.

Wir halten in einem solchen Fall eine schnelle interventionelle, besser operative Lösung des Problems für ratsam und sinnvoll. Ist dies nicht möglich, sollten bei einem weiteren Shuntmonitoring abfallende Fistelflüsse dringend Anlass sein, den Patienten wieder dem Shuntchirurgen vorzustellen, damit rechtzeitig vor einer erneuten Shuntthrombose operative oder interventionelle Maßnahmen eingeleitet werden können.

### **Monitoring nach Revisionsoperationen bei Prothesen-Shunts:**

Die Thrombose eines Graft-Shunts ist in der Regel durch eine fortschreitende Stenose der venösen Anastomose durch Intimaproliferationen verursacht. Die Genese der sich unterschiedlich schnell ausbildenden Wandveränderungen im Bereich der drainierenden Vene ist nicht vollständig geklärt. Dicke und narbige Wandablagerungen innerhalb des Prothesenlumens, insbesondere im Bereich punktierter Prothesenabschnitte, sind ein weiterer wichtiger Grund für Stenosen im Verlauf der Shuntprothese und für einen Verschluss der Dialysefistel.

Fistelfluss-Messungen nach erfolgreicher Revisionoperation eines Graft-Shunts ermöglichen schon bei der nächsten Dialyse die Beurteilung, ob der Prothesen-Shunt erfolgreich saniert wurde oder ob weitere bisher unerkannte Probleme im Verlauf der Prothese übersehen wurden.

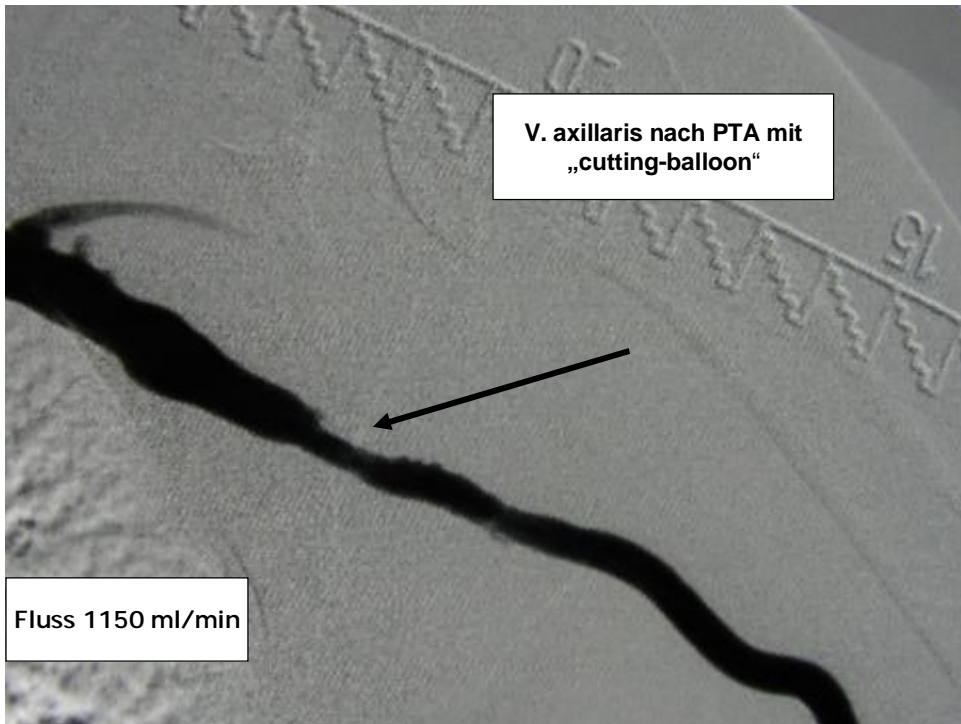
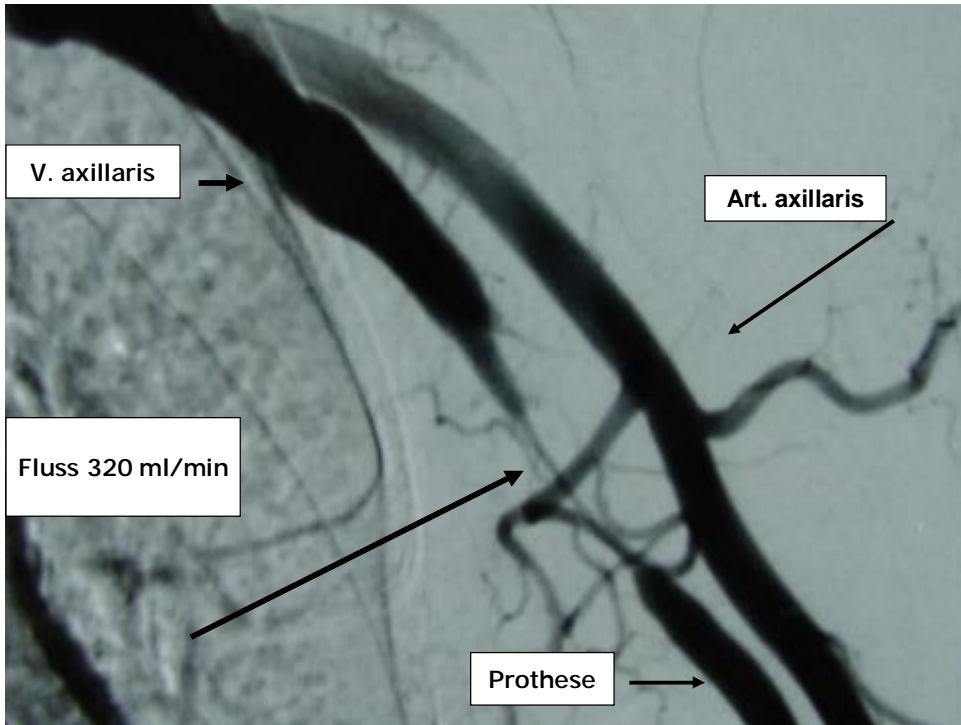
Shuntfluss-Messungen unter 600 ml/min sind in der Regel ein Indiz, dass Stenosen im Verlauf der Prothese oder ein unzureichender arterieller Einstrom eine erneute Thrombose des Prothesen-Shunts in einem hohen Prozentsatz (50%) in den nächsten sechs Monaten wahrscheinlich macht. Eine weiterführende duplexsonographische oder angiographische Diagnostik kann in diesem Fall klären, ob nicht eine weitere kurzfristige Intervention notwendig ist, um das Problem zu lösen und einen erneuten frühzeitigen Prothesen-Verschluss zu verhindern.

### **Monitoring nach Dilatation oder Stent-Implantation eines Dialyse-Shunts:**

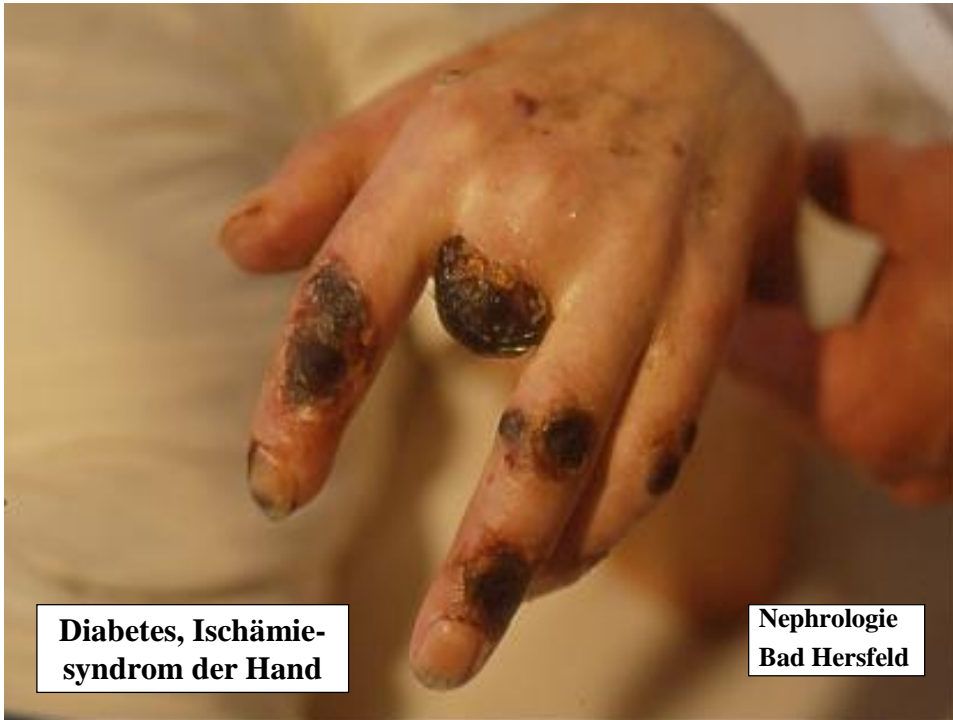Die Dilatation von stenosierten Dialyse-Shunts stellt ein etabliertes Verfahren dar, wenn operative Maßnahmen nicht sinnvoll oder möglich sind. Ein venöses Stauungssyndrom des Shuntarms durch zentrale Stenosen, die als Folge früherer Katheter-Manipulationen entstanden sind, kann vielfach erfolgreich durch Dilatation und gleichzeitige Stent-Implantation erfolgreich behandelt werden. Die Rezidiv-Quote der dilatierten und eventuell mit einem Stent versorgten Abschnitte ist aber leider sehr hoch. Ansteigende venöse Rücklaufdrucke an der Dialyse sind ein erstes Zeichen einer zunehmenden Re-Stenosierung, werden aber leider oft nicht ausreichend gewürdigt und in ihrer Bedeutung verkannt.

Regelmäßige Fistelfluss-Messungen bei kritischen und dilatierten Dialyse-Shunts stellen die beste Methode dar, rechtzeitig eine zunehmende Stenosierung in dem dilatierten Abschnitt zu vermuten. Ein Abfall des Blutflusses im Shuntgefäß um 20% muss daher dringend Anlass sein, eine weiterführende Diagnostik ( farbkodierte Duplex-Sonographie oder Angiographie ) zu planen, damit eine Nachdilatation vor Verschluss der Shuntvene durchgeführt werden kann.

Der Erfolg einer Shunt-Dilatation lässt sich zwar angiographisch erfassen, eine Fistelfluss-Messung vor und nach Dilatation dokumentiert aber, ob wirklich eine Steigerung des Blutflusses eingetreten ist. Weitere Messungen in der Folgezeit orientieren sich an diesem Wert, ein Abfall des Blutflusses um etwa 20% deutet auf ein erneutes Rezidiv der Stenose hin.



## Besondere Indikationen zur Fistelfluss-Messung:

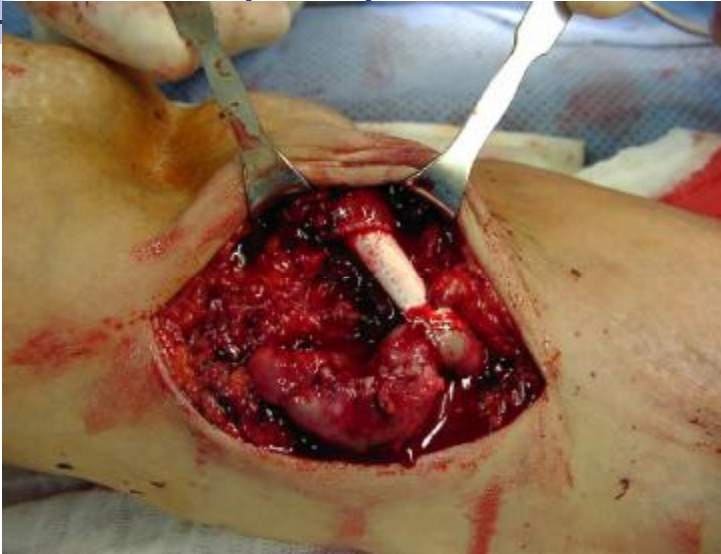

Die Anzahl sehr alter Dialysepatienten mit erheblichen Gefäßproblemen steigt weiter an. Ein Ischämie-Syndrom der mit einem Dialyse-Shunt versorgten Extremität ist leider nicht mehr selten. Es stellt sich in diesem Fall die Frage, ob man den Shunt verschließen soll oder ob Maßnahmen möglich sind, den operativen Shuntverschluss zu vermeiden und die Durchblutungsstörungen der betroffenen Extremität zu beheben (PARVA oder DRIL-Operation).

Eine präoperative Fistelflussmessung ermöglicht in dieser Frage eine schnelle Klärung. Wir würden uns dann zu einer operativen Shuntrosselung entscheiden, wenn der gemessene Fluss deutlich über 1000 ml/min liegt in der Hoffnung, dass eine Reduktion des Shuntvolumens auf etwa 600 ml/min das Ischämie-Syndrom bessert und der Shunt damit zu erhalten ist.

Sehr hohe Shuntvolumina bedeuten für die kardial vorgeschädigten Patienten in vielen Fällen eine besondere Belastung. Es stehen verschiedene Drosslungsoperationen zur Verfügung, wobei wir die Interposition einer konischen Prothese (4-7mm) zwischen Arterie und dilatierter Shuntvene favorisieren. Fistelfluss-Messungen vor und nach Shuntrosselung belegen, ob der operative Eingriff auch zu dem erwünschten Ziel geführt hat.

## Shuntrosselung durch Interponat Fistelfluss postop. 1350 ml/min



### **Zusammenfassung:**

Ein frühes Shunt-Monitoring nach Shunt-Neuanlage ist sinnvoll, um rechtzeitig eine ungenügende Shunt-Entwicklung zu erkennen und frühzeitig eine Shuntrevisions-Operation planen zu können.

Ein regelmäßiges Shunt-Monitoring nach Shuntanlage ist besonders dann notwendig, wenn deutlich abfallende (20%) oder ansteigende Shuntvolumina auf eine Shunt Dysfunktion wie Rezirkulation, Shuntthrombose oder eine Herzbelastung hindeuten.

Die Fistelfluss-Messung nach Shuntrevision ist bei der Entscheidung wesentlich, ob der Dialyse-Shunt erfolgreich saniert wurde oder ob weitere diagnostische oder therapeutische Maßnahmen erforderlich sind, um übersehene Probleme des Dialyse-Shunts zu erkennen.

Die Fistelfluss-Messung mit der „Trasonic-Methode“ ist technisch einfach und sehr exakt. Sie hat den Vorteil, dass mit dem mobilen Gerät mehrere Untersuchungen in einer Dialyse-Schicht möglich sind und die gespeicherten Werte mit früheren Untersuchungen jederzeit verglichen werden können.

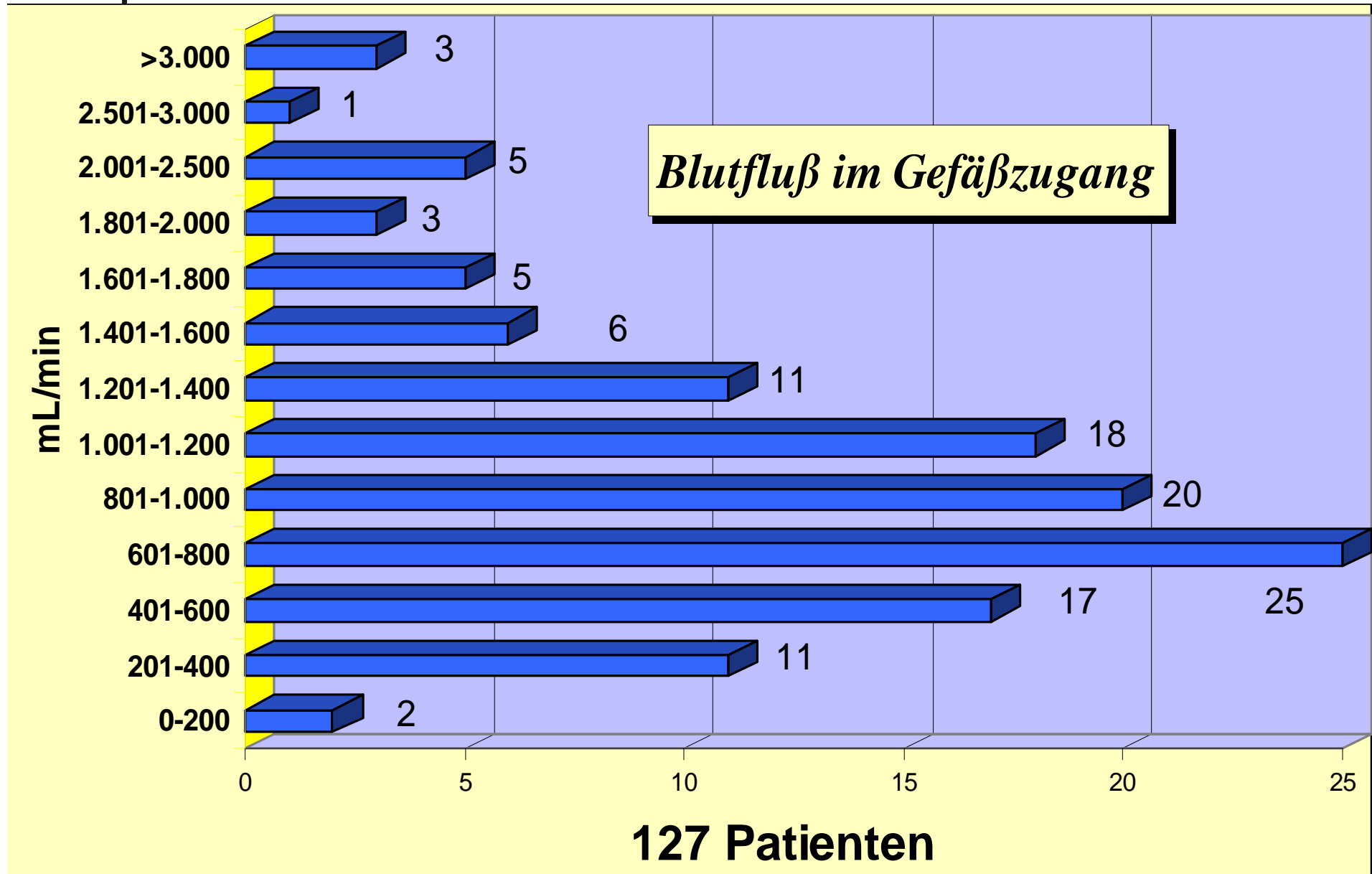


# Bedeutung der Fistelflussmessung Shuntmonitoring

---

- n Entwicklung des Shunts nach Neu-Anlage
- n Beurteilung von Fistelflüssen über die Zeit (ansteigende oder abfallende Fistelflüsse)
- n Erkennung hoher Shuntvolumina (Herzbelastung)
- n Erfassung einer Rezirkulation (schlechte Dialyse)
- n Beurteilung des Shunts vor und nach Revisionsoperation
- n Frage der Rezidiv-Stenose nach Stent-Implantation oder Dialtation einer zentralen venösen Stenose
- n Frage des operativen Shuntverschlusses oder einer Drosselungsoperation bei Ischämie-Syndrom der Extremität

# Fistelflüsse: eigene Messungen





# Anforderungen an ein regelmäßiges Shunt-Monitoring

---

- n nicht-invasiv
- n schnell reproduzierbar
- n geringer Zeitbedarf
- n kostengünstig
- n Messung durch Dialyse-Personal  
möglich
- n Shunt-Dokumentation




# Shunt-Monitoring

---

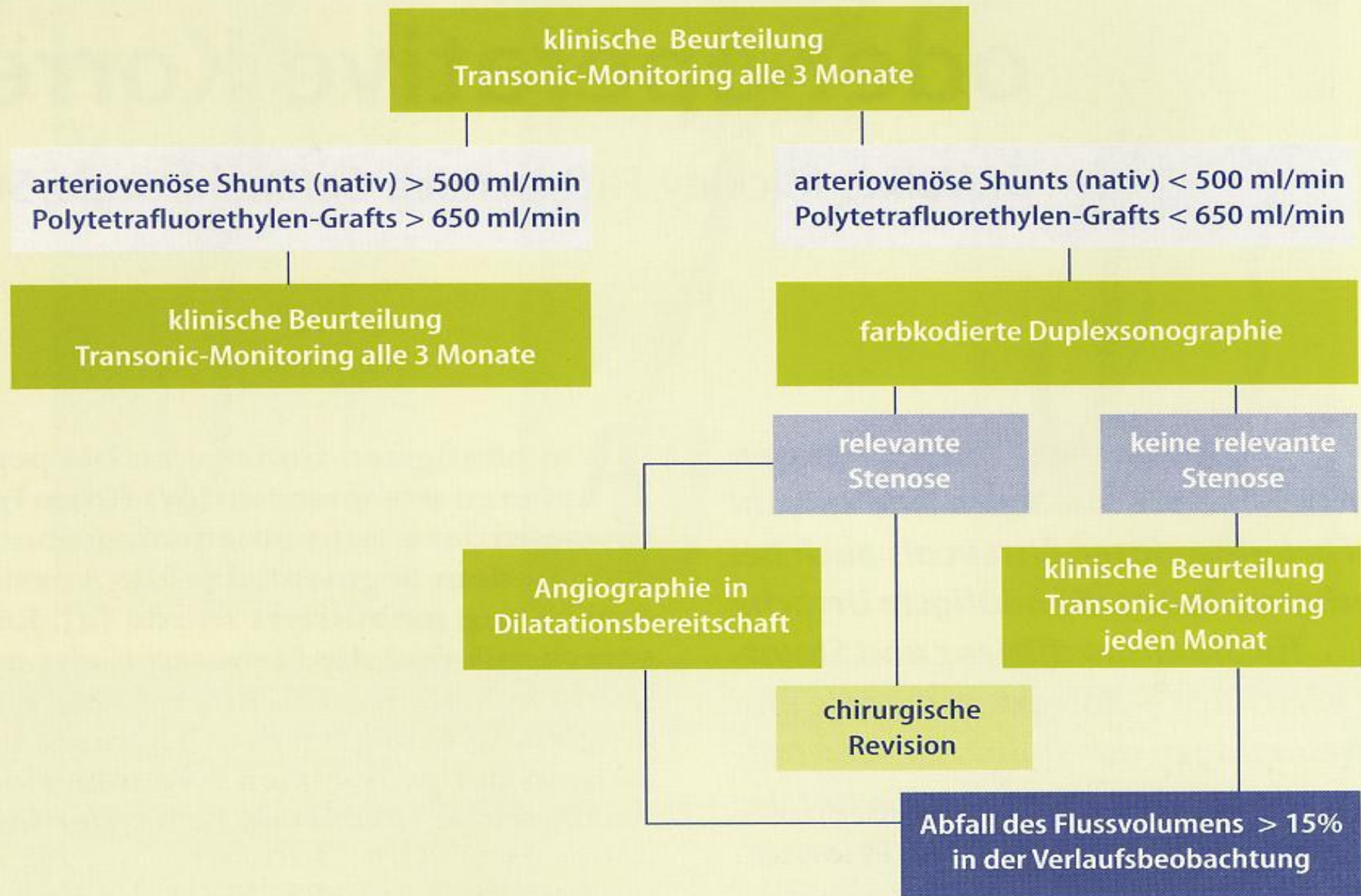
- n Regelmäßige Shuntvisite mit Inspektion, Palpation und Auskultation
- n Protokollierung des art. Unterdruckes und des venösen Rücklaufdruckes
- n Farbcodierte Duplex-Sonographie
- n Transonic-Messung (Ultraschall) u.a. Methoden
- n Angiographische Untersuchung (KM, MR, CO<sub>2</sub>, CT)

# Shunt-Dokumentation

- 
- 
- n Untersuchungsbefunde (Shuntvisite, Palpation, art. und ven. Drücke an der Dialyse)
  - n Op-Berichte
  - n Sonographische Untersuchungen
  - n Fistelfluss-Messungen
  - n Angiographische Befunde



- n Dokumentation und schnelle Verfügbarkeit der erhobenen Befunde und Op.-Berichte





# Blutfluss und Monitoring bei Dialyse-Shunts (Verlaufskontrolle)

---

## Warnsignale für Shunt-Thrombose

---

- n Abfall des Shuntvolumens um 20% bei Blutflüssen unter 1000 ml/min
- n Reduktion des Blutflusses unter 500-600 ml/min bei einer Prothese  
( 60% der Grafts erleiden bei einem Blutfluss unter 500 ml/min in den nächsten 6 Monaten eine Shuntthrombose)

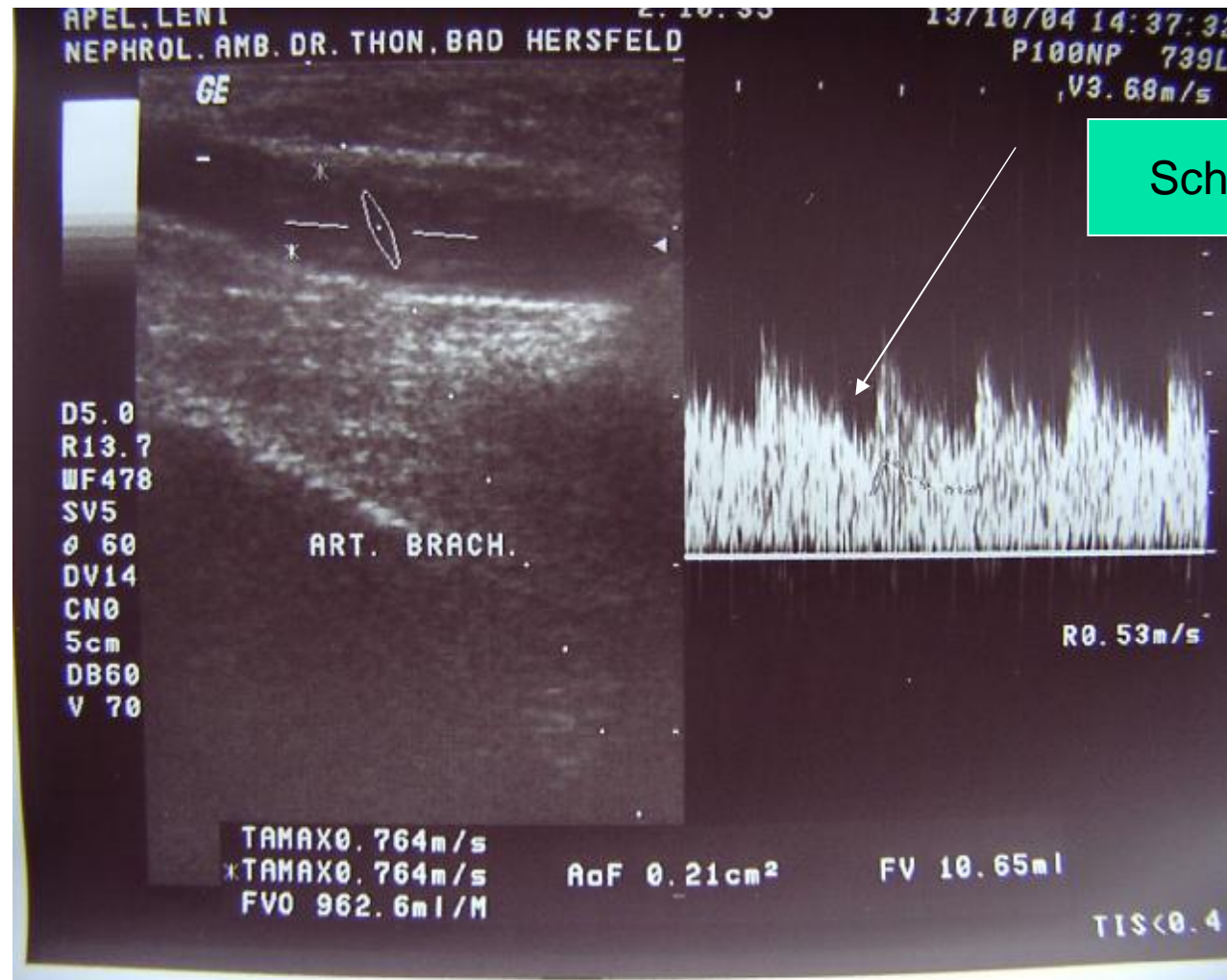


# Duplex-Sonographie und Fistelflussmessung

---

- n Messung über der Art. brachialis oder proximal der arteriellen Anastomose, bei Grafts auch direkt
- n Gute Übereinstimmung zur Transonic-Messung in geübter Hand (eigene Untersuchungen u.a.)
- n Höhe der Schulter Ausdruck des diastolischen Flusses
- n Bedeutsame Stenosen im Shuntgefäß mit Reduktion des Shuntvolumens führen zu einem Abfall der Schulter und Angleichung des duplexsonographischen Signals über der Arterie wie bei der Art. brach. ohne Shuntanlage

# Sonographie über der Art. brachialis



# Duplex-Sonographie



---

- n Vorteile der Duplex-Sonographie
- n neben der Inspektion, Palpation, Auskultation, und der Transonic-Messung einzige nicht-invasive Maßnahme zur Beurteilung der Gefäße und der Shuntfunktion
  - \* vor und nach Shuntanlage
  - \* nach Shuntrevisionen



# Shuntmonitoring durch Transonic-Messung

---

- n Messung des extracorporalen Blutflusses
- n Messung der Rezirkulation
- n Messung des Blutflusses im Shuntgefäß
- n Bestimmung des HZV / Herzindex
- n Geringer Zeitaufwand
- n durch geübtes Personal durchführbar
- n mobil
- n Messungen pro Dialyse-Schicht bei mehreren Patienten möglich



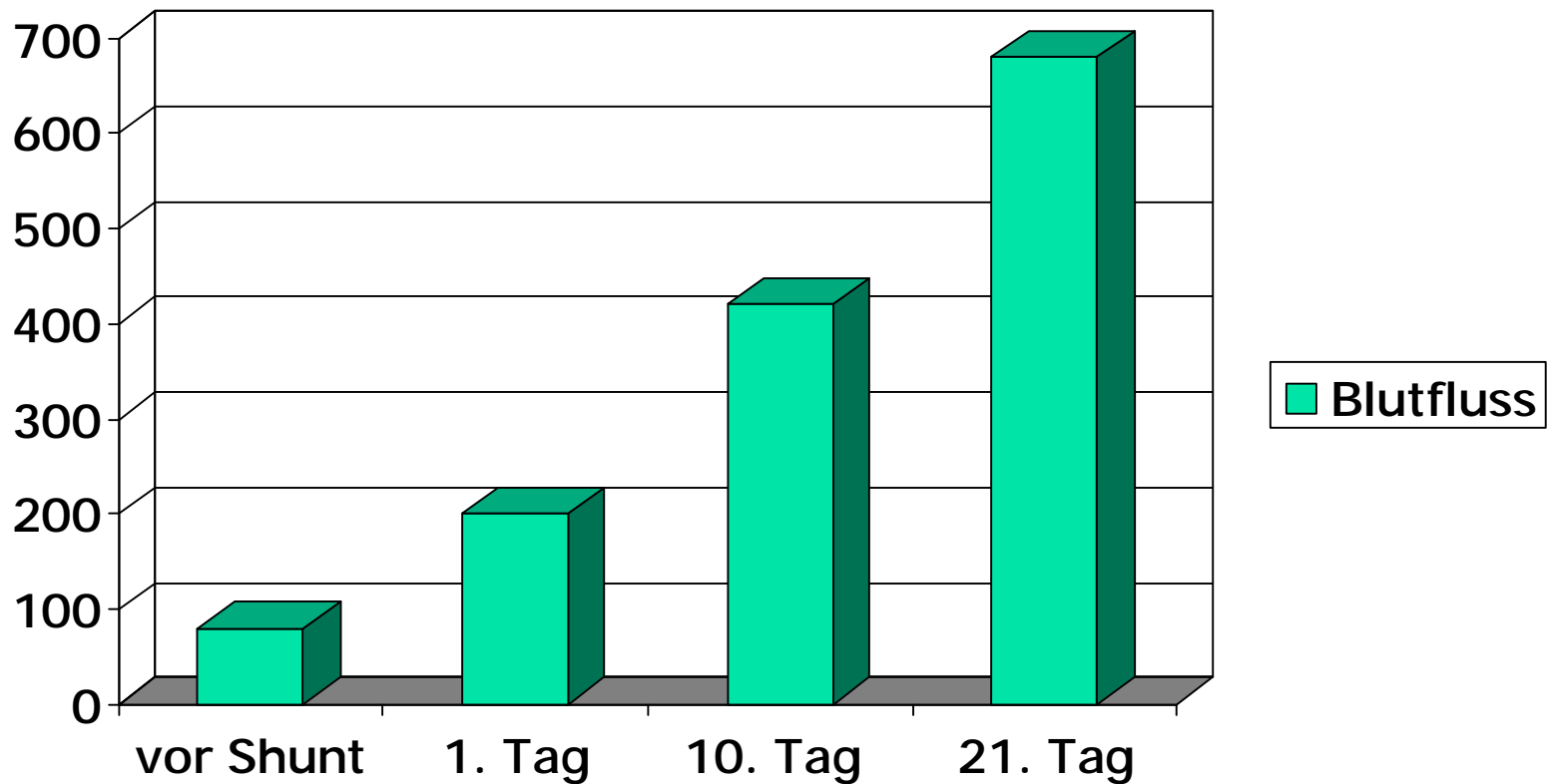
# Duplex-Sonographie nach neuer Shuntanlage

---

- n Entwicklung des Shuntflusses in den ersten Tagen postoperativ
- n Frühzeitige Entscheidung, ob ausreichende Shuntausbildung wahrscheinlich
- n Frühzeitige Planung einer Revisionsoperation

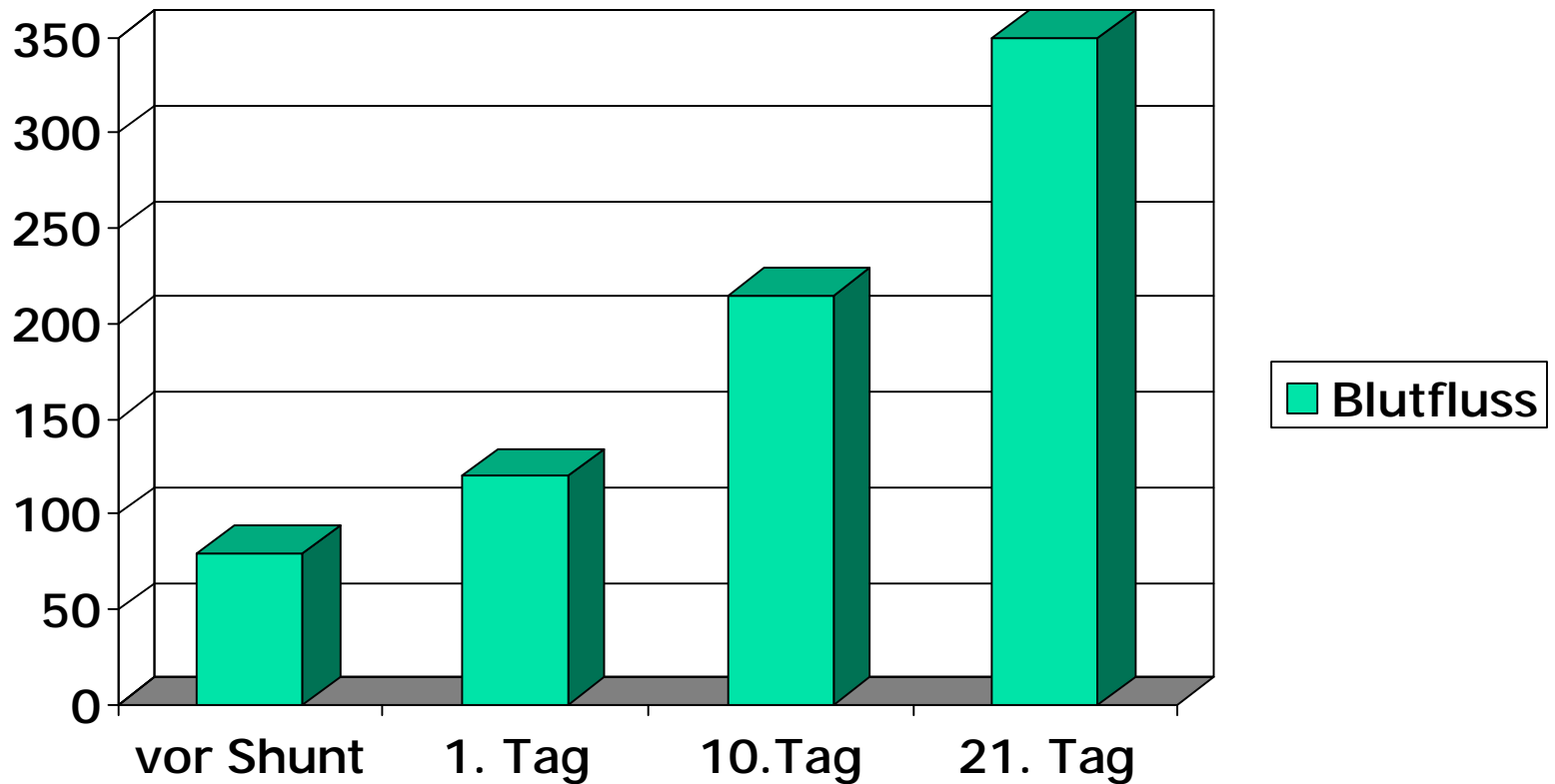
# Shunt-Neuanlage

Blutfluss (ml/min) bei 25 Pat mit guten Gefäßen



# Shunt-Neuanlage

Messungen bei 15 Pat. mit erheblich verkalkter Art. rad.





# Blutfluss-Messung nach Shunt-Neuanlage

---

- n Die frühzeitige Blutfluss-Messung nach Shunt-Neuanlage erlaubt schon nach etwa 10 Tagen die Beurteilung der zukünftigen Shuntfunktion
- n Die Blutfluss-Messung nach Shunt-Neuanlage ermöglicht frühzeitig die Entscheidung, ob eine Shunt-Revision notwendig und sinnvoll ist



# Bedeutung der Fistelflussmessung

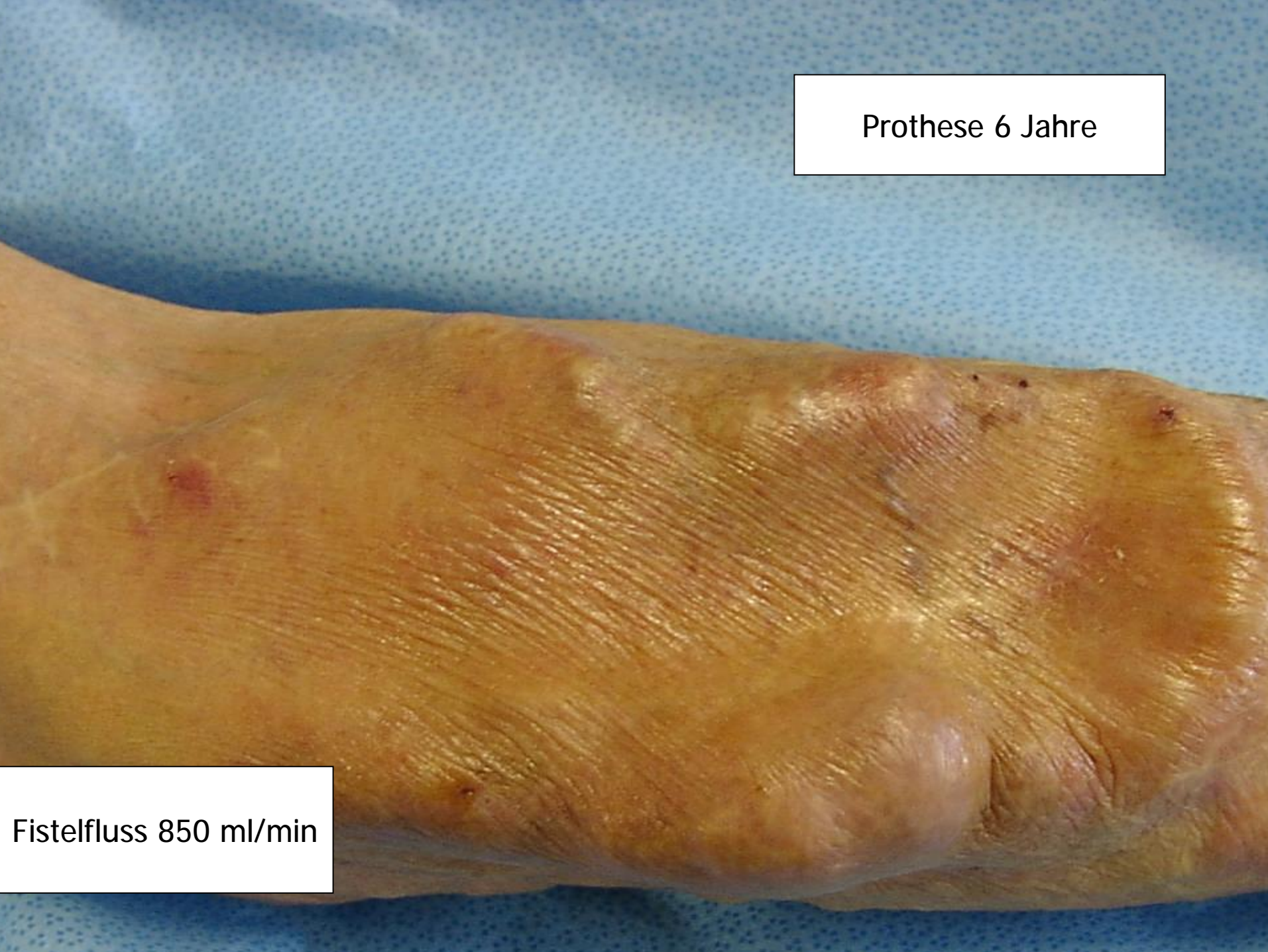## Fallbeispiele: Shunt-Monitoring

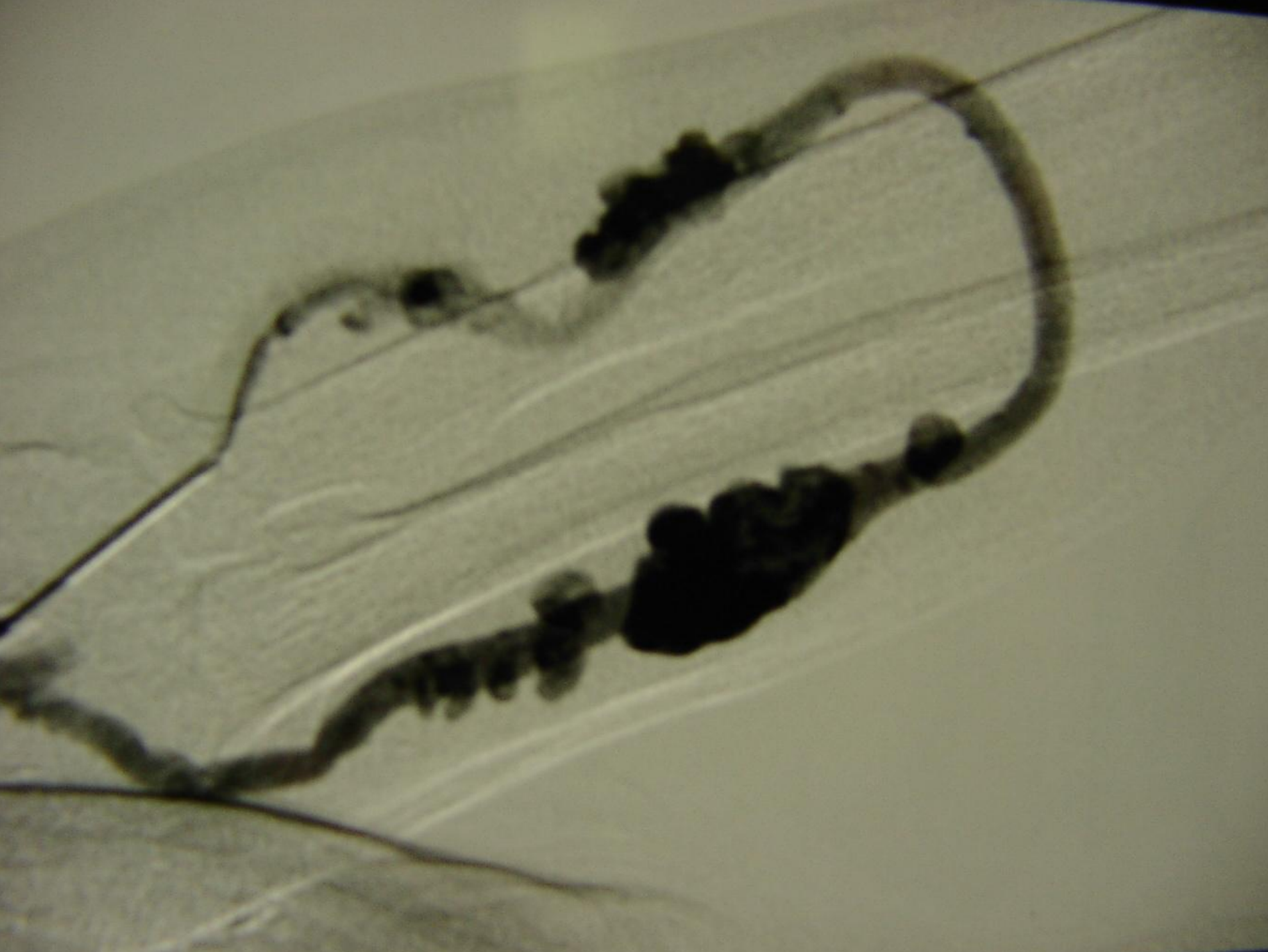
---

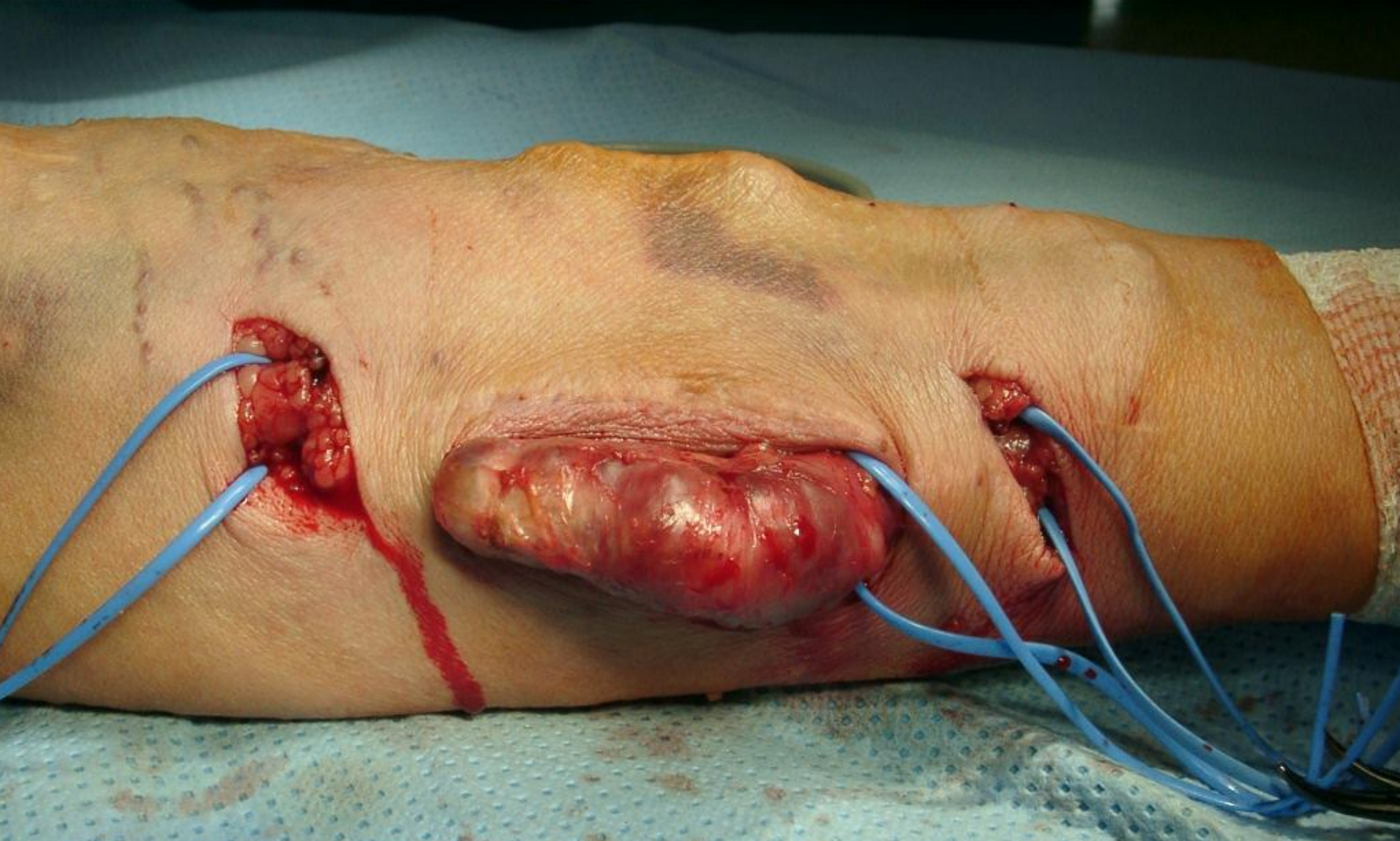- n Nach Shunt-Revisionsoperation
- n Frage des hohen Fistelflusses bei dilatierten Dialyse-Shunts
- n Planung des chirurgischen Vorgehens bei Prothesen-Shunts und nativen Fisteln (Low-normal-high-flow-Shunt)
- n operative Entscheidung bei Ischämie-Syndrom der Extremität

Prothese 6 Jahre

Fistelfluss 850 ml/min

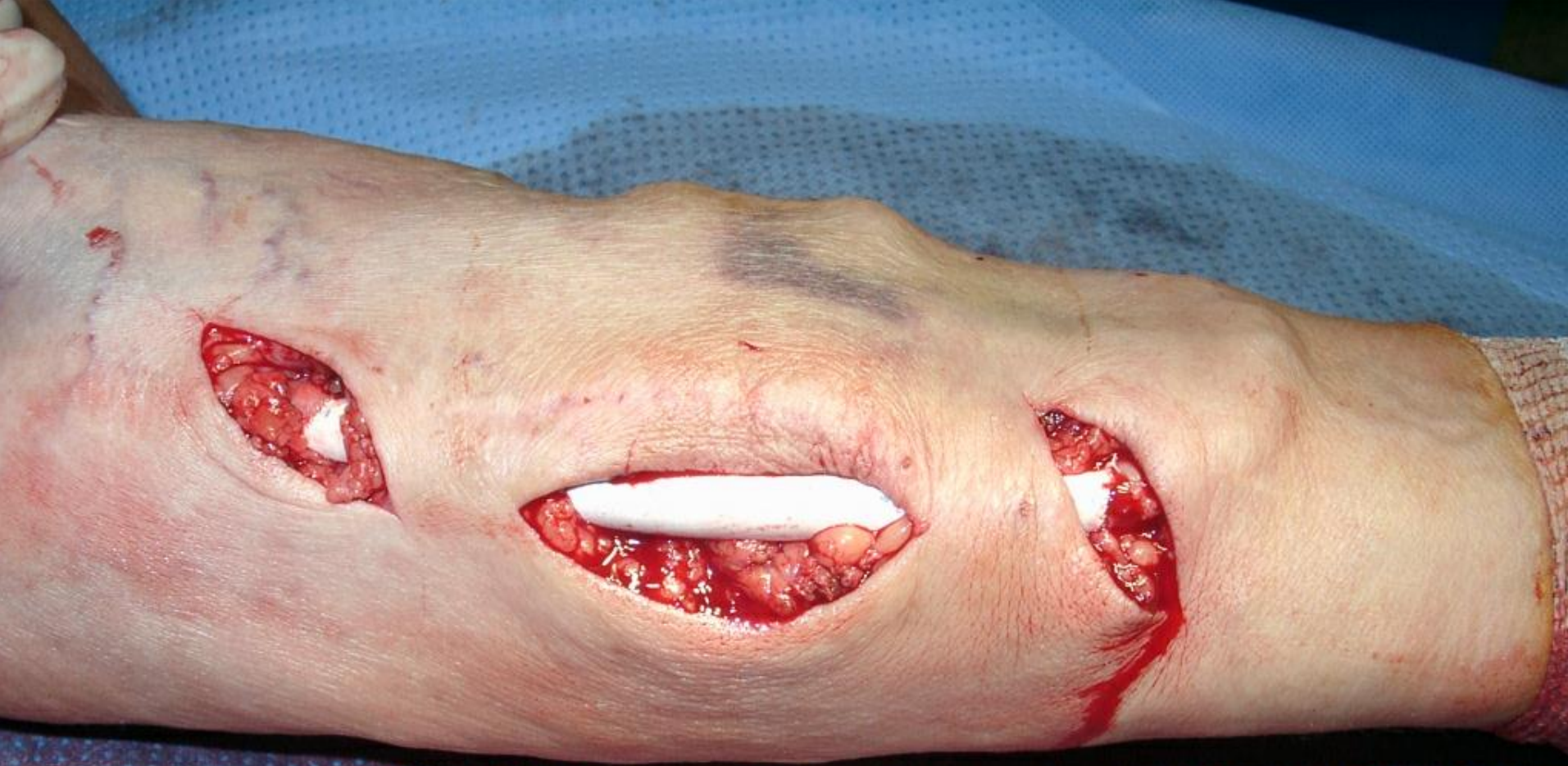





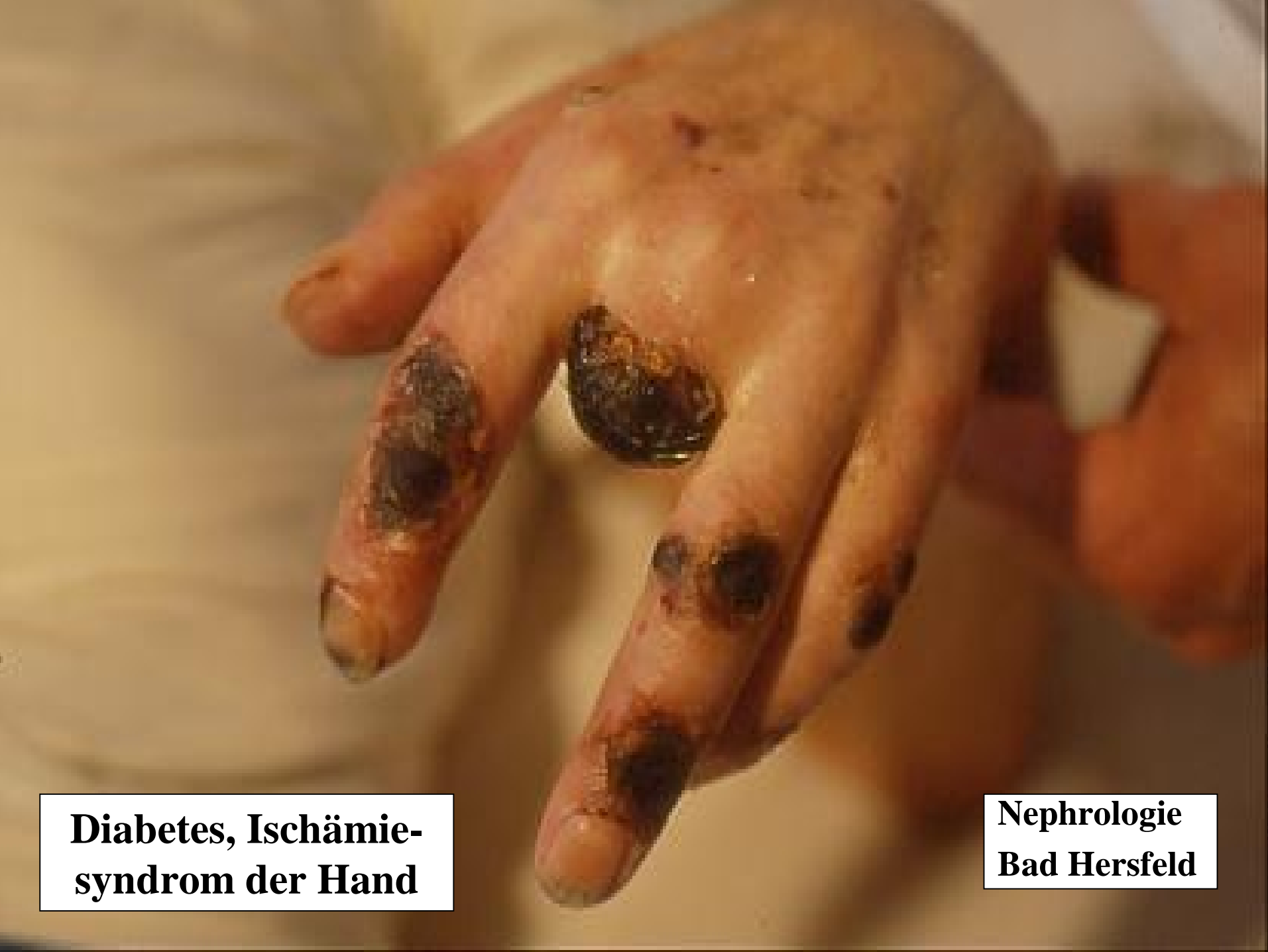**Prothesen-Aneurysma**

**Nephrologie  
Bad Hersfeld**



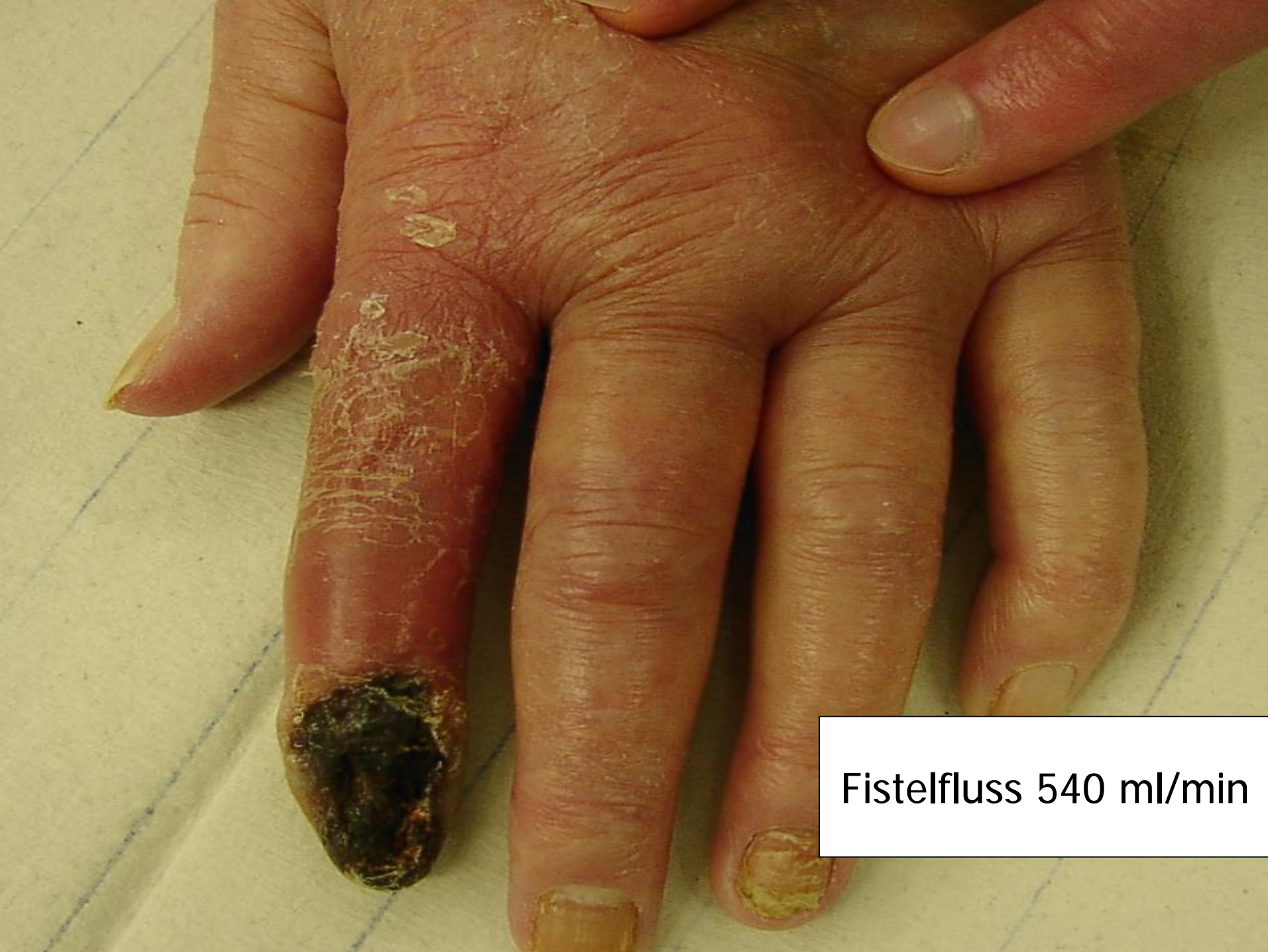**Prothesen-Teilersatz**

**Nephrologie  
Bad Hersfeld**



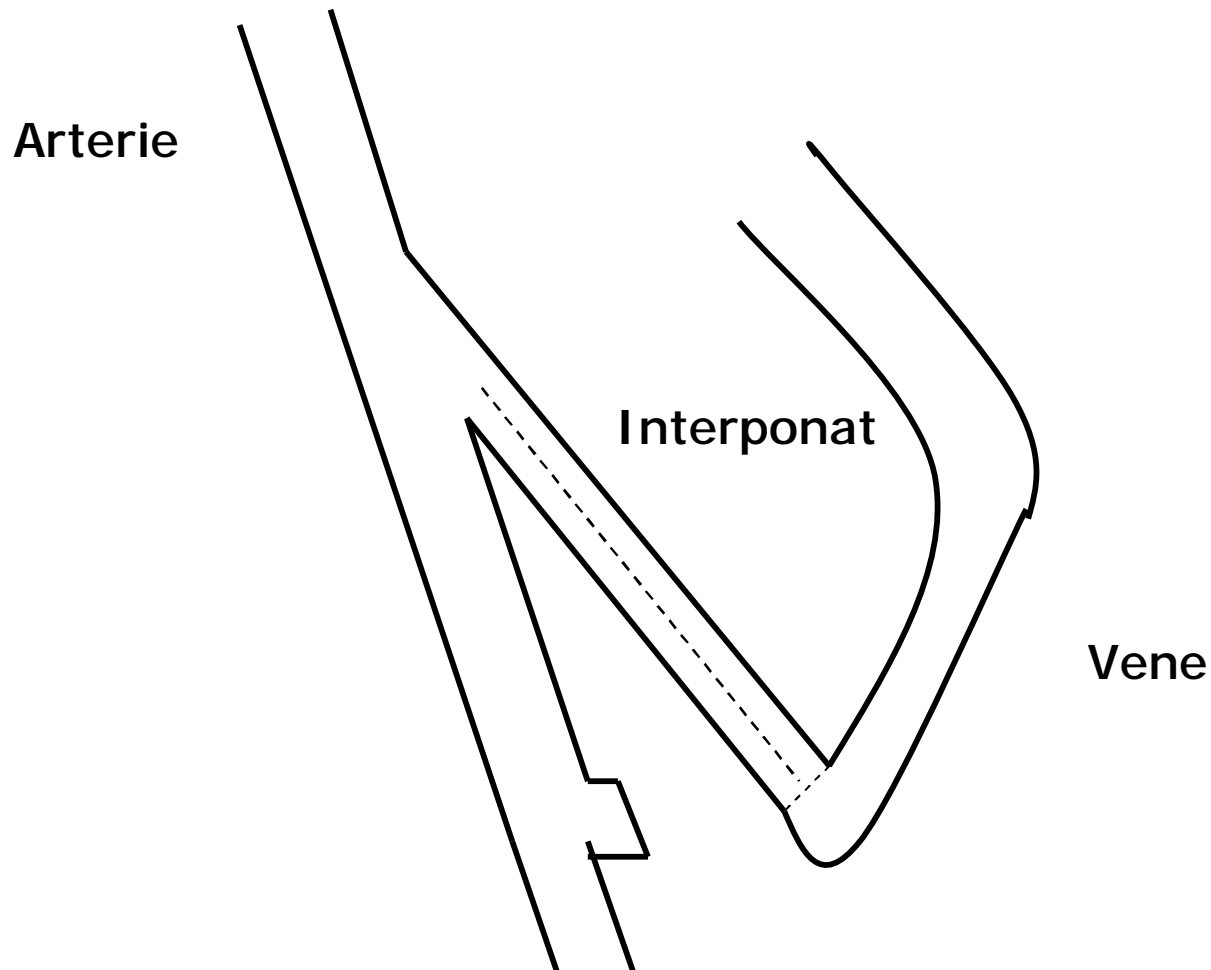
**Diabetes, Ischämie-  
syndrom der Hand**

**Nephrologie  
Bad Hersfeld**

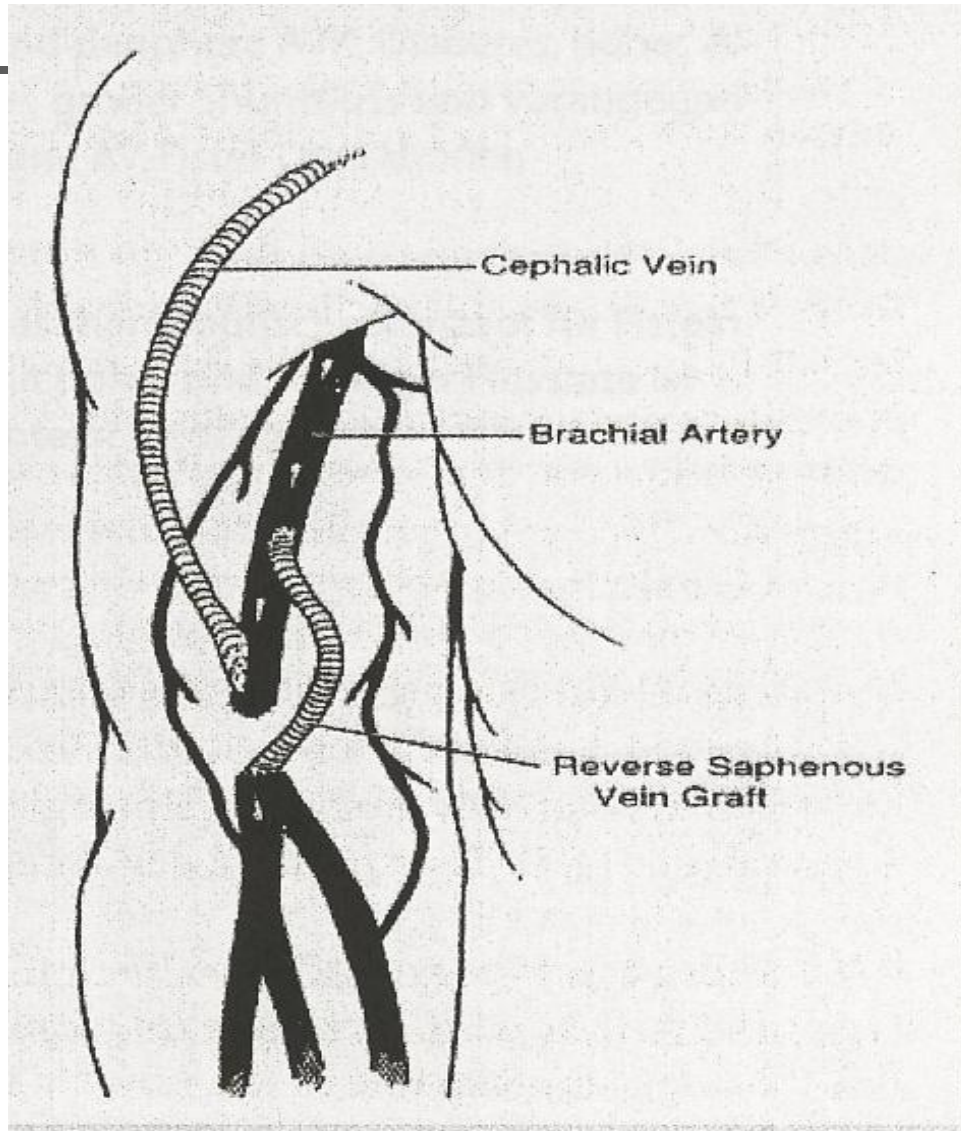


Fistelfluss 540 ml/min

# Prinzip der PARVA-Operation



# Bei Cephalica-Shunt und Ischämie-Syndrom DRIL-Operation (Revaskularisation mit Intervall- Ligatur)





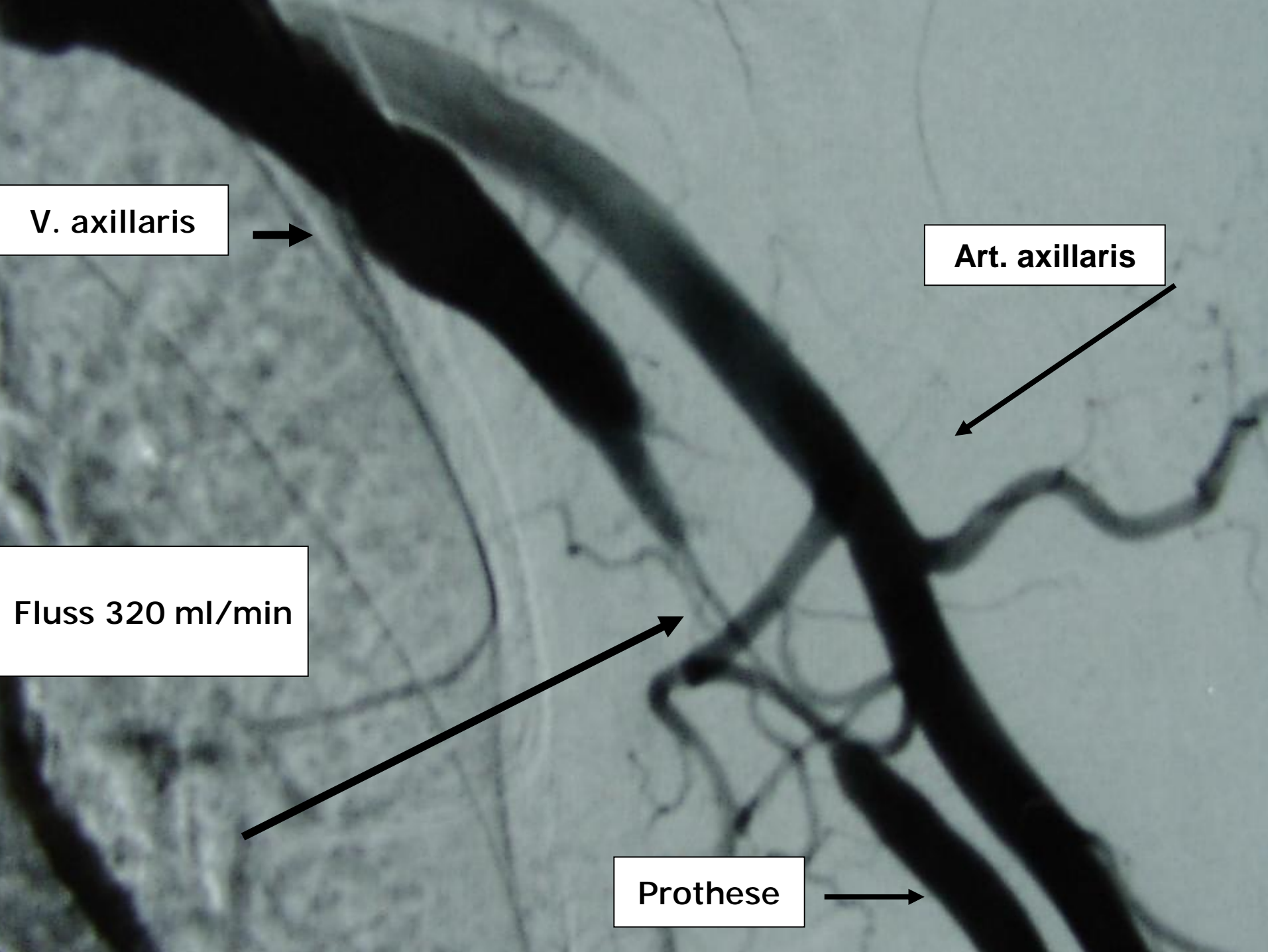
# Therapieoptionen beim Stealsyndrom

(Mickley V. Vascular-Access Forum 1/2005)

---

- n DRIL-Op.: beschwerdefrei ca 95%,  
Shunt offen 85%
- n PAVA: beschwerdefrei ca 88%,  
Shunt offen 88%


(Zusammenfassung der Literatur)



V. axillaris



Art. axillaris



Fluss 320 ml/min



Prothese



**V. axillaris nach PTA mit  
„cutting-balloon“**

**Fluss 1150 ml/min**





# Shuntrevisions-Operation und Fistelfluss (Prothesen-Shunt)

---

## **Fistelfluss unter 600 ml/min**

→ weitere Diagnostik und möglichst operative  
Sanierung der Ursachen durch:

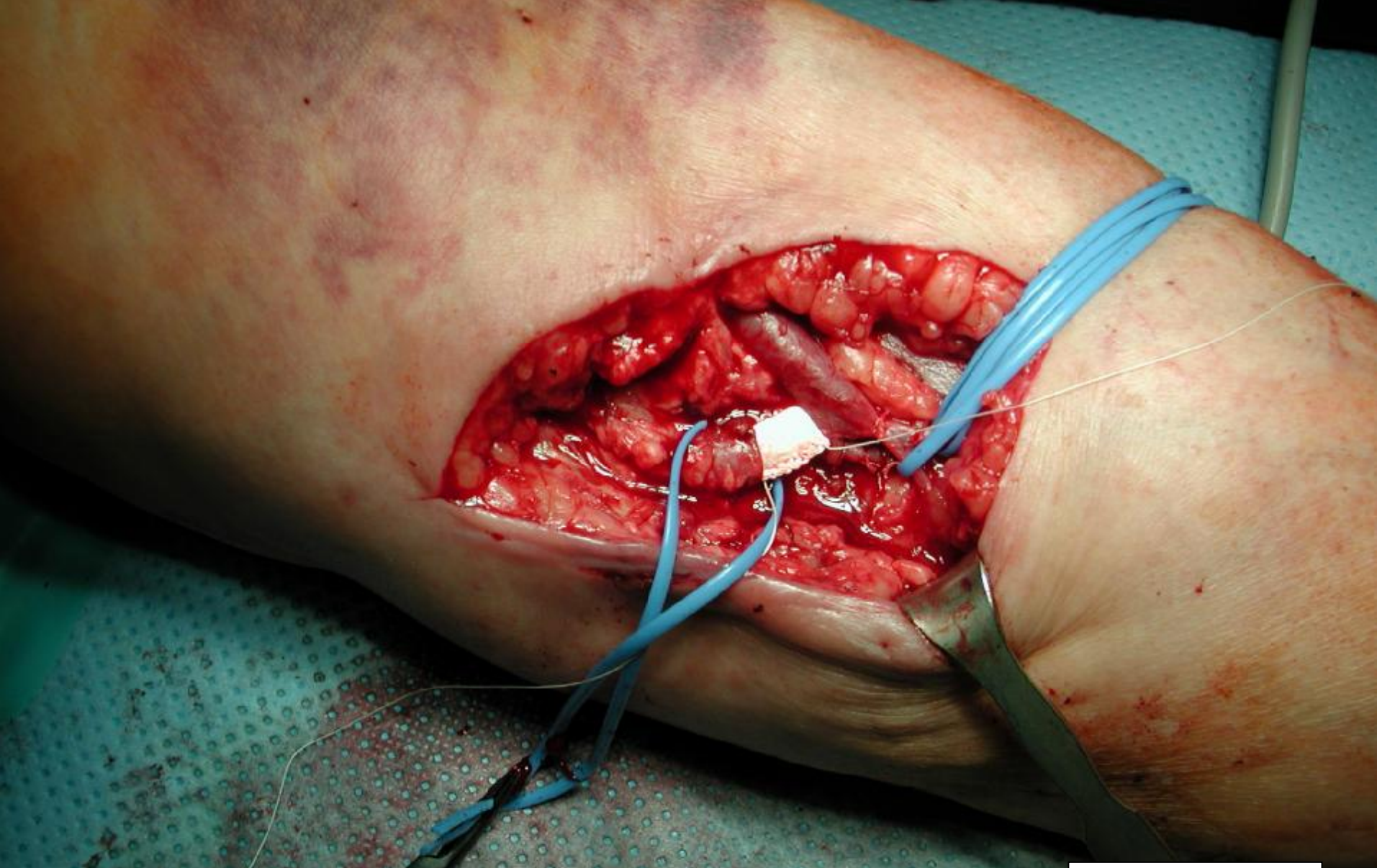- neue art. oder venöse Anastomose
- Patcherweiterungsplastik der ven. Anastomose
- Prothesenteilersatz
- Dilatation der venösen Anastomose
- Beseitigung zentraler Stenosen durch PTA mit und ohne Stent (falls möglich und sinnvoll)

# Fistelfluss und Herzbelastung

## Shuntrosselung

---

- n Shuntneuanlage
- n Venenabnaht
- n Drosselung durch Ummantelung der Vene direkt hinter der av-Anastomose
- n Konische Prothese als Interponat



**Shunt-Drosselung**

**Nephrologie  
Bad Hersfeld**

# Fistelfluss und Herzbelastung

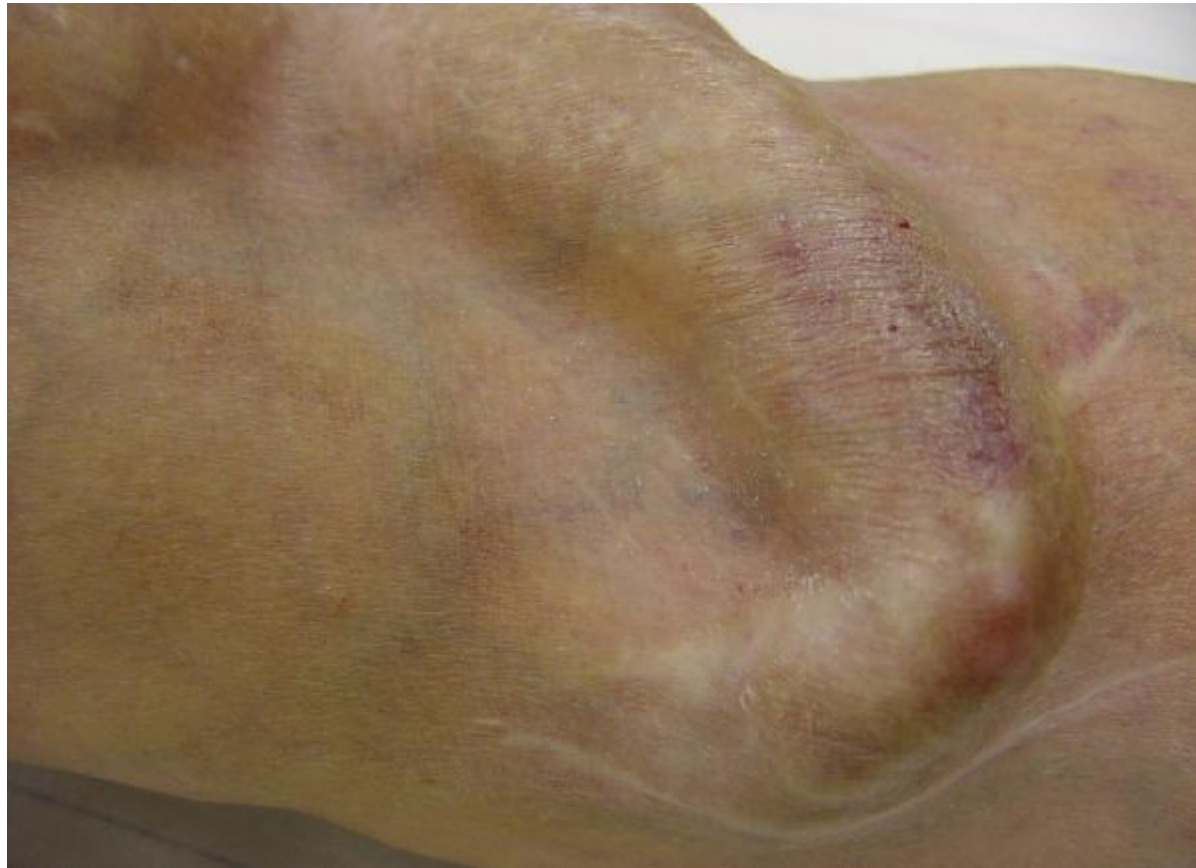## Shuntrosselung

---

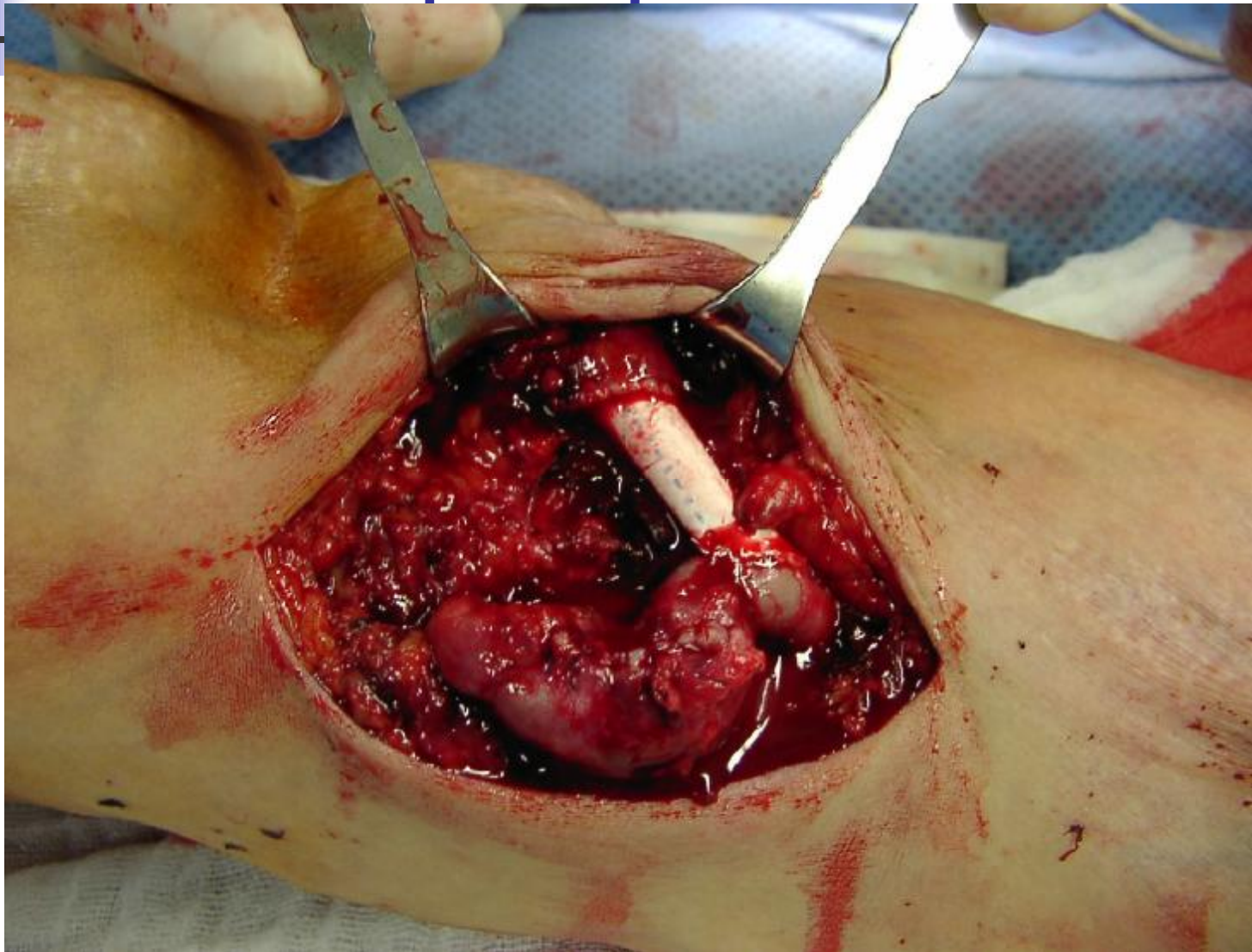
- n Shuntneuanlage
- n Venenabnaht
- n Drosselung durch Ummantelung der Vene direkt hinter der av-Anastomose
- n Konische Prothese als Interponat

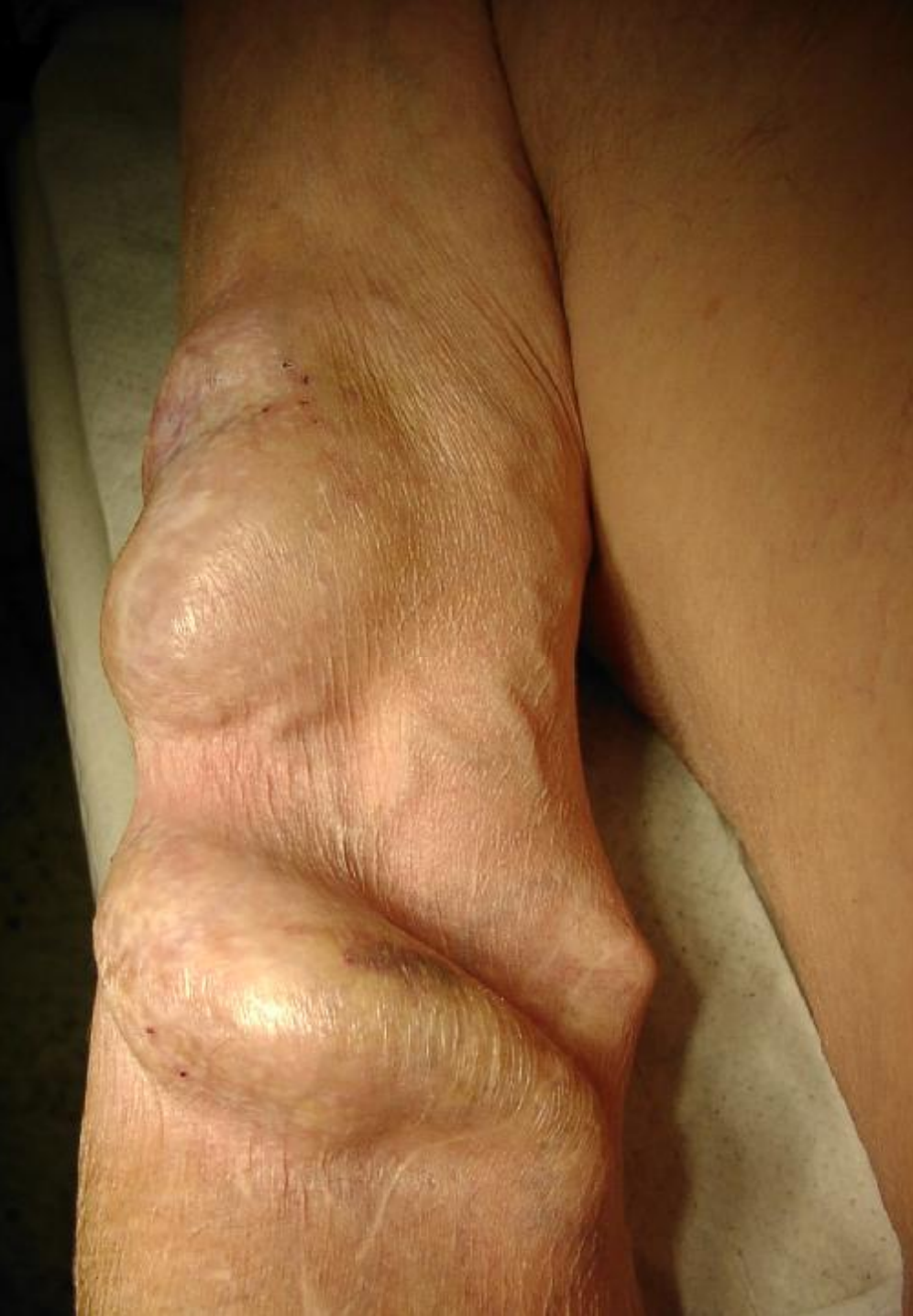
# Dilatierter Shunt mit Stenose

## Fistelfluss 3600 ml/min



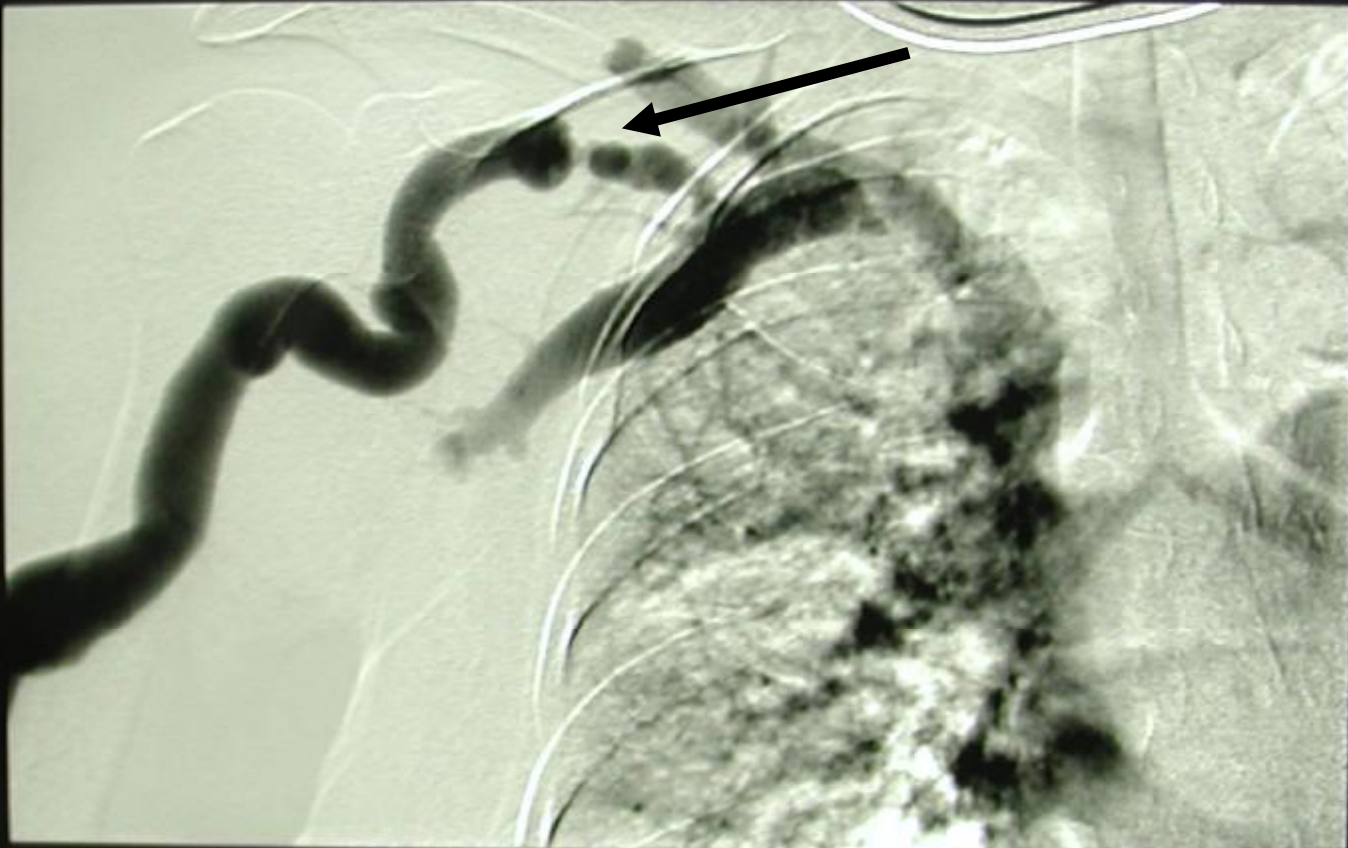# Shuntrosselung durch Interponat Fistelfluss postop. 1350 ml/min

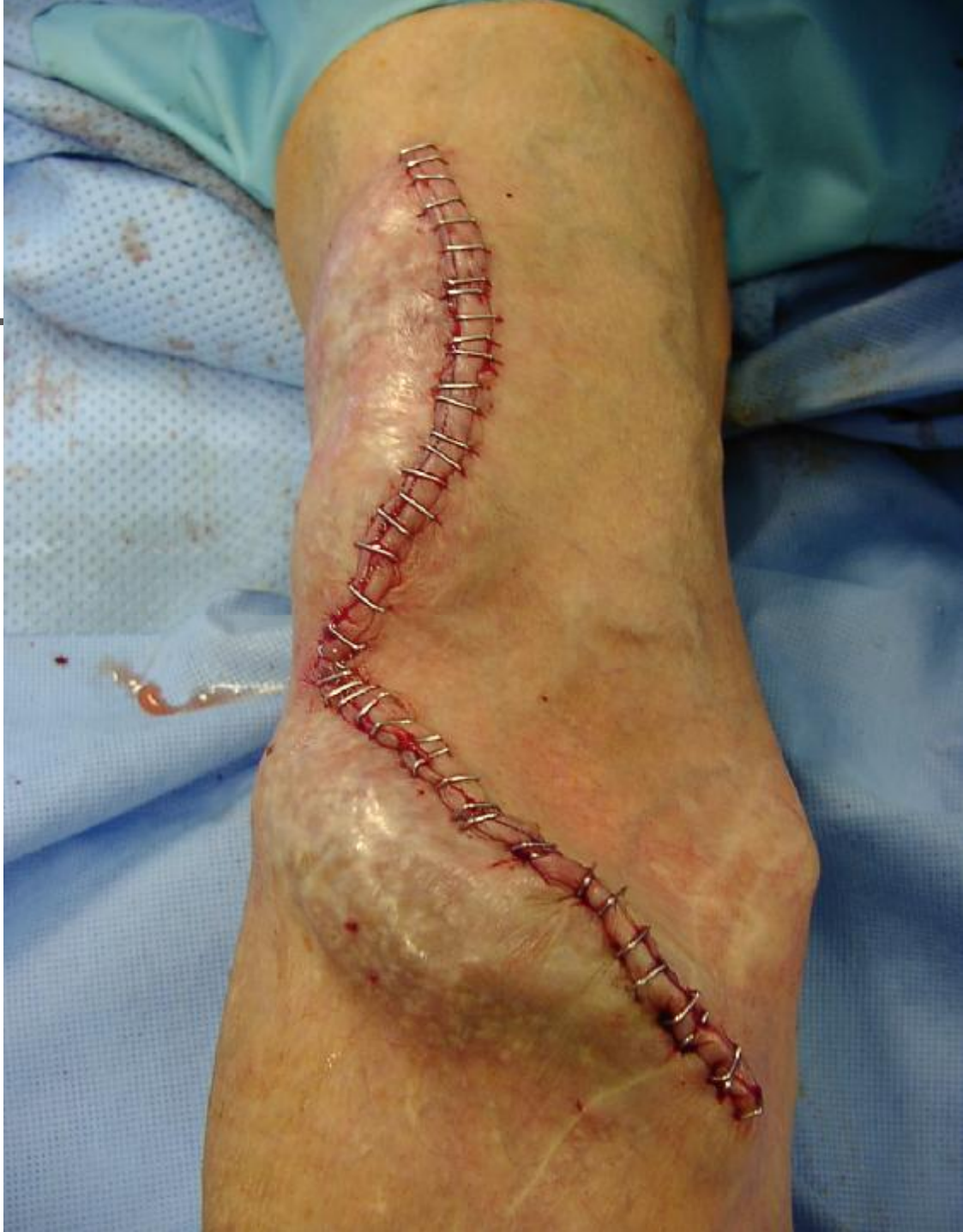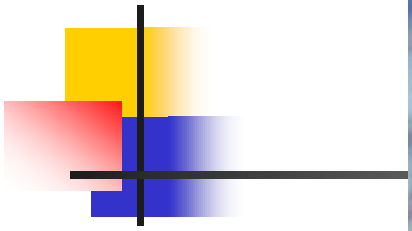




Fistelfluss  
1500 ml/min

# Dilatierte Shuntvene und Stenose Cephalica-Shunt







# Zusammenfassung (1)

---

- n Ein frühes Shunt-Monitoring nach Shunt-Neuanlage ist sinnvoll, um rechtzeitig eine ungenügende Shunt-Entwicklung zu erkennen und rechtzeitig eine Shunt-Revision planen zu können



## Zusammenfassung (2)

---

- n Ein regelmäßiges Shunt-Monitoring nach Shuntanlage ist besonders dann notwendig, wenn deutlich abfallende (um 20% bei Flüssen unter 1000 ml/min) oder deutlich ansteigende Shuntvolumina (über 2000 ml/min) auf eine Shunt Dysfunktion (Thrombose, Rezirkulation oder eine Herzbelastung) hindeuten



# Zusammenfassung (3)

---

- n Die Fistelfluss-Messung nach Shuntrevision ist bei der Entscheidung wesentlich, ob der Dialyse-Shunt erfolgreich saniert wurde oder ob weitere diagnostische oder therapeutische Maßnahmen erforderlich sind.



# Rezirkulationsmessung durch Hb-Methode

---

- n 1. Hb- oder Hkt -Bestimmung im Blut nach Anschluss
- n 2. Blutpumpe ohne Aderlass auf die gewünschte Geschwindigkeit einstellen
- n 3. Blutsystem bis zum Filter füllen
- n 4. Erneute Blutentnahme aus dem art. Schlauchsystem zur Hb- und Hkt-Bestimmung
  
- n Merke: bei Rezirkulation muß der Hb- oder Hkt-Wert abhängig vom Ausmaß der Rezirkulation gegenüber dem Ausgangswert abfallen